à Monsieur le Prof. Dr. Klebs
Reconnaissance et hommage
l'aut.

Lane Medical Library

Aus der chirurgischen Klinik Bern.

52 Osteotomien und 24 forcirte Aufrichtungen.

Ein Beitrag

zur

Therapie der Pedes equino-vari.

Inaugural-Dissertation

behufs

Erlangung der Doctorwürde der hohen medicinischen Facultät zu Bern

vorgelegt von

Alexandre Favre

med. pract. aus Neuenburg.

Auf Antrag des Hrn. Prof. KOCHER von der Facultät zum Druck genehmigt.

BERN, 18. Dez. 1889.

Der Dekan: R. DEMME.

Bern

Buchdruckerei S. Collin

1890.

Talus extirpation.

Nr. 1. Fall 1.

33 Jahre alt.

Anamnese.

Patientin war bis zu ihrem 16. Jahre ganz gesund. — Von diesem Datum an drehte sich der linke Fuss von Jahr zu Jahr immer mehr nach Innen. — Zugleich waren die Finger der rechten Hand nicht mehr zu gebrauchen. — Sieben Jahre später begann auch der rechte Fuss nach Innen sich zu drehen! Extensorenwirkung gleich null. — Patientin war sonst immer gesund. Vorliegendes Leiden ist wohl auf eine *Spinalparalyse* zurückzuführen.

Status praesens. (5. IV. 81.)

Patientin ist ziemlich anaemisch. — Hat keine Veränderung in der Gesichtsmuskulatur. Die Zunge wird auf Geheiss gerade herausgestreckt. Der rechte Arm ist dünner als der andere. An beiden Händen starke Atrophie beider Ballen, doch stärker noch ist dieselbe rechterseits. — Die Interossei sind bedeutend atrophisch. — Fingerbewegungen ausser einer geringen Abduction derselben gar nicht möglich. Daumenopposition nicht ausführbar. Das Handgelenk beiderseits frei. Oberschenkelmuskulatur sehr kräftig. *Fuss rechterseits* zeigt eine normale Stellung und Form, kann aber nur eine geringe Flexion ausführen. Sonstige Bewegungen sind activ einfach nicht möglich. — *Fuss links* zeigt eine deutliche Equinovarus-Stellung. Derselbe kann noch eine geringe Plantarflexion und eine deutliche Adduction ausführen. Die Zehen sind gut

activ zu flectiren und zu extendiren. — Die Unterschenkelmuskulatur ist ziemlich atrophisch, doch augenscheinlich weniger ausgesprochen wie rechterseits. — Unterschenkel und Fuss sind auf der linken Seite weniger kalt anzufühlen als auf der andern Seite. — Rechts ist das Gefühl etwas herabgesetzt. — Die Plantarwölbung ist viel geringer als bei congenitalen Klumpfüssen. — Talusrolle und Kopf des Sprungbein ragen auf der Aussenseite stark vor. Also im ganzen resümirt: Varusbildung auf der weniger gelähmten Seite.

Operation. (5. IV. 81.)

Excisio Tali mit Tenotomie der Achillessehne. — Da eine partielle Resection sich muthmasslich als ungenügend erwiesen hätte, so wurde der ganze Knochen entfernt. — Die Wunde eiterte etwas durch das Fenster *des Gypsverbandes*. Der Fuss blieb längere Zeit beim heranstossen etwas schmerzhaft, doch schloss sich die Wunde bald gänzlich und damit verschwand auch der Schmerz.

Status praesens. (8. VI. 81.)

Die Patientin bekommt Scarpa-Schuhe. Der Fuss steht im rechten Winkel zum Unterschenkel und Patientin tritt auf voller Sohle auf. Passive Dorsalflexion 100°. — Plantarwärts 75°. — Beim Auftreten ohne Maschine, wenige Schmerzen im Absatze. Patientin wird entlassen (8. VI. 81.).

Status praesens. (März 1889.)

Patientin hinkt etwas beim Gehen, indem das gleiche Leiden, Klumpfuss, sich in geringerem Grade auch auf der andern Seite entwickelt hat, also am rechten Fuss. — Das rechte Bein erlitt vor drei Jahren einen Bruch, was eine gewisse Schwäche im Bein provocirte und somit das Hinken vermehrte. Patientin trägt gewöhnliche Schuhe ohne Maschine. Der linke Fuss ist eine Spur nach Innen gewendet, doch tritt die Patientin auf voller Planta auf und zwar der ganzen Länge nach. — Der linke Fuss ist $1^1/_2$ cm. kürzer als der rechte. Beide Unterschenkel sind atrophisch. — Flexion und Extension sind ziemlich gut ausführbar. Beide Beine sind von gleicher

Länge. Dorsalflexion ist ohne Mühe bis über den rechten Winkel auszuführen. Somit ganz befriedigendes Resultat.

Nr. 2. Fall 4.

25 Jahre alt.

Anamnese.

Patientin verliess das Spital im Jahre 1881 mit einer Fistel am malleolus int., welche sich später schloss. Dieselbe Fistel brach wieder auf um nach einiger Zeit dasselbe Schicksal wie früher durchzumachen. Es entstand bald nach Schluss der Ersteren eine neue Fistel auf dem Fussrücken, welche eine spärliche klare Flüssigkeit secernirte. In Zeiten, wo die Fistel offen war, hatte die Patientin nach ihrer Angabe weniger Schmerzen im Fusse beim Gehen, als bei geschlossener Wunde.

Status praesens. (1883.)

Beim Einführen einer Sonde kommt man auf rauhe Knochenflächen. — Der scharfe Löffel in die Fistel eingeführt, bringt spärliche Granulationen heraus, wahrscheinlich tuberculöser Natur. Was die Fussstellung betrifft, so liegt ein Pes. equinus vor mit einer Spur Varusbildung und zwar am rechten Fuss.

Operation. (20. VIII. 83.)

Excisio tali totalis mit nachherigem Gypsverband (20. VIII. 83.).

Status praesens. (1883.)

Sehr schönes Resultat. — Schöne Stellung des Fusses, sehr geringe Fussdifformität. Die Fistel secernirt immer noch wenig. (Entlassung 28. VIII. 83.)

Status praesens. (II. 89.)

	Sinist.	Dexter.
Länge des Unterschenkels capit fibulae — mall. ext.	36,5	36. —
» » » » » planta	40. —	39,5.

Wadenumfang 26 cm. rechts, 31 cm. auf der linken Seite. 85° grösste active Dorsalflexion. 80° grösste passive Dorsal-

flexion. Fussbewegungen*, also Flexion und Extension nicht möglich, ebenso verhält es sich mit der Pronation, die Supination ist dagegen schwach ausführbar. Fusslänge rechterseits 23 cm., auf der gesunden Seite 24 cm. Die Patientin klagt über Schmerzen nach grösseren Märschen, doch kann sie noch ziemlich grosse Fusstouren vollführen. — Ferner unangenehm ist ihr die fast permanent secernirende Fistel. Patientin geht seit langer Zeit ohne welches künstliche Zuthun von Seite der Heilkunst (ohne Maschine, ohne besonderen Schuh etc.). Wir konstatiren hieraus in Rücksicht auf Fussstellung und Brauchbarkeit ein befriedigendes Resultat, doch trotz des sehr schönen functionellen Resultates ist damit die Caries doch nicht beseitigt worden.

Nr. 3. Fall 5.

15½ Jahre alt. (12. VI. 84.)

Anamnese.

Patientin bekam als zweijähriges Kind eclamptische Anfälle. — Das rechte Bein wurde gelähmt. — Der Zustand besserte sich allmählich. — Das rechte Bein ist stark atrophisch. Vom fünften Jahre weg bildete sich zusehends ein *pes. varoequinus*, doch mit vorwiegendem Equinus-Character. —

Status praesens. (14. VII. 84.)

Rechte Extremität stark atrophisch, sogar die Knochen des rechten Beines scheinen darunter auch gelitten zu haben.

	Sinist.	Dext.
Länge d. Condylus tibiae int. — mall. int.	35,5.	32,—.
» » » » ext. — mall. ext.	37,—.	33,—.

Extensoren nicht ganz gelähmt. — Die Sehnenreflexe sind an der rechten Extremität verschwunden. Die Muskelreaction auf Faraday ist gleich null. Das rechte Bein ist kälter als das linke, Achillessehne links bedeutend länger als rechts.

Operation. (15. VII. 84.)

Excisio totalis d. Talus. — Resection eines Stückes des Tibiaendes. Tenotomie der Achillessehne. — Gypsver-

* d. h. active Fussbewegungen.

band (15. VII. 84.). Verlauf in den ersten Tagen befriedigend, doch entwickelt sich an einer Stelle Decubitus, verbunden mit einer Temperatur-Steigerung bis 38°. — Die Achillessehne fiel ausd er Wunde necrotisch weg. Entlassung mit Scarpa-Schuh, von Dr. Niehans Abtheilung besorgt.

Status praesens. (März 1889.)

Patientin geht ziemlich gut, doch hinkt sie etwas wenig. — Sie geht ohne Maschine. Grösste Dorsalflexion reicht bis über 90°. Der Fuss ist kürzer als der gesunde, d. h. links; er wird auch gerade aufgesetzt. — Das rechte Bein ist um 4 cm. dünner als das gesunde und zugleich auch kürzer. Bewegungen sind sehr schwach ausführbar, darunter Flexion und Extension. Pro- und Supination dagegen gar nicht. Die Schuhunterlage wird um 3 cm. mittelst einer dickeren Sohle erhöht.

Wir konstatiren hier ein sehr befriedigendes Resultat.

Nr. 4. Fall 6.

11 Jahre alt. (1887.)

Anamnese.

Pes equino varus congenitalis sinister war ebenso stark ausgebildet wie jetzt. Es war dadurch dem Patienten unmöglich zu gehen, welcher Zustand etwas gebessert wurde, durch eine in Basel ausgeführte Tenotomie der Achillessehne. Die Form des Fusses verschlimmerte sich zusehends, obwohl die Stellung etwas corrigirt worden war. — In der Familie ist sonst nichts solches bekannt.

Status praesens. (4. II. 87.)

Schwächliches Kind. — Schlanke Muskulatur. Linker Unterschenkel sehr atrophisch — ebenso verhält es sich mit den Knochen. — Sehnenreflexe d. lig. Patellae beiderseits gleich vorhanden. — Pro- und Supination nicht möglich. — Flexion und Extension ziemlich gut ausführbar. Patient hat die Fussspitze ganz nach Innen gekehrt. Er läuft auf der äusseren Kante der Planta. Man fühlt bei der Palpation

vorn die prominirende Talusrolle. Auch ragt der Taluskopf auf dem Dorsum pedis vor. — Das os cuboïdes und das Schiffsbein sind wenig verändert. Die Phalangen sind dagegen normal.

Operation. (5. II. 87.)

Talusextirpation, Gypsverband. Wundverlauf ein normaler. Der Fuss steht nicht ganz im rechten Winkel, denn es bleibt noch eine geringe Plantar-Wölbung zurück (Operation 5. II.). Schmerz empfindet der Patient bei forcirten Bewegungen. Doch scheint das Resultat vorläufig ein gutes zu sein. Patient wird entlassen mit Scarpa-Schuh (14. III. 87.).

Status praesens. (Mai 1889.)

	Sinist.	Dext.
Spinae ant. sup. ilei. — mall. ext. .	66,7.	69,5.
Länge des Fusses	17,—.	22,—.
Wadenumfang	18,—.	23,—.
Gr. active Dorsalflexion des Fusses .	80°	90°
Gr. passive Dorsalflexion des Fusses .	78°	85°

Es ist noch eine leichte Pro- und Supination des Fusses möglich. — Der Junge tritt auf voller Sohle. Die Form des Fusses ist nicht befriedigend. Der Junge geht etwas lahm und braucht noch Maschinen, — das Urtheil des controllirenden Arztes lautet: *sehr günstiges Resultat.*

Nr. 5 und 6. Fall 7.

9 Jahre alt. (1883.)

Anamnese.

Pedes equino-vari congen. Kräftiger Knabe, wurde im Jahre 1875 tenotomirt, doch ohne Erfolg. Er war damals mit einem Gypsverbande nach Hause entlassen worden. Patient konnte, was das Aesthetische betrifft, nie gut laufen, doch vermochte er mit seinen Extremitäten lange Touren ohne Schmerzen oder Beschwerden auszuführen.

Status praesens. (25. IX. 83.)

Seine Unterschenkel sind beiderseits atrophisch. — Die Füsse stehen in Equino-varus-Stellung. Beim Gehen läuft

der Patient auf dem Rande der Planta. Passive, grösste Dorsalflexion links 120°, rechts 100°. — Eine active Dorsalflexion kann nur rechts gemacht werden. Die Achillessehne ist rechts dünn, doch gut gespannt. Auf beiden Seiten ist je auf der Achillessehne eine Narbe zu sehen.

Operation. (26. IX. 83.)

Beiderseits eine totale Excision des Talus. Dorsalflexion von 100° auf 75° möglich geworden. Gypsverband angelegt. Doch bald bekommt der Patient eine jauchige Eiterung. Es wird zum zweitenmale operirt und zwar die Wunde eröffnet, den linken calcaneus mit dem scharfen Löffel wegen ostitis entfernt und in der That besserte sich der Zustand allmählig.

Status praesens. (6. XII. 83.)

Links sind die Fussbewegungen z. beschränkt. Der Fuss ist auf derselben Seite sehr deform, doch nirgends schmerzhaft. Dorsalflexion 10° über d. r. Winkel. Die Stellung des rechten Fusses ist eine bessere. Das linke Bein ist zwar kräftiger als das rechte, doch zugleich um 1 cm. kürzer als das letztere. Im ganzen lässt der Zustand, was korrekte Stellung betrifft, nichts zu wünschen übrig!

Status praesens. (Mai 1889.)

Der Junge geht und kann nach seinen Angaben grosse Fusstouren machen, ohne je über Schmerzen zu klagen. Er trägt keine Maschine mehr und zieht gewöhnliche Schuhe an. Er tritt mit beiden Füssen auf voller Planta auf. Dieselben sind gerade, nur der rechte ist eine Idee nach Innen gekehrt. — Beide Füsse sind gleich lang, doch der linke weist einen grösseren Umfang in der Malleolengegend als der rechte. Die Beine sind ziemlich atrophisch und von gleicher Länge. Beiderseits kann man die Dorsalflexionen über den rechten Winkel ausführen. — Bewegungen sind möglich und zwar Flexion und Extension, wogegen Supination und Pronation gar nicht ausführbar sind. Der rechte Fuss ist schön, der linke etwas weniger. Es liegt ein höchst befriedigendes Resultat vor. —

Nr. 7. Fall 28.

9 Jahre alt. (1887.)

Anamnese. (16. V. 87.)

Das Kind sei mit normalen Füssen zur Welt gekommen; als es $1^1/_2$ Jahre alt, bemerkten die Eltern eine Veränderung an einem Fusse beim Gehen. Die Eltern führten ohne Bedenken diese Erkrankung aufs Impfen zurück. Die Patientin zog den Fuss nach. — Das Gehen wurde immer mehr ungeschickter, da der Fuss nur noch durch die äussere Kante den Boden berührte. Beim Beginn dieser Erkrankung soll Patientin schlechte Launen gehabt haben, ausserdem schlecht geschlafen haben, — mitunter Nachts geschwitzt haben. Diese letztere Symptome verschwanden, und der Pes equinovarus blieb. — Die Eltern wollen eine Besserung in letzter Zeit bemerkt haben. Das Kind bewegt den Fuss nun besser, doch sei die Stellung dieselbe wie früher.

Status praesens. (16. V. 87.)

Mässig entwickeltes Mädchen. Muskulatur schwach entwickelt. Körper gracil, — Hautfarbe blass, — Schädel und Gesicht bieten nichts besonderes. Conjunctiva und Mundschleimhaut blass. — Zähne theilweise fehlend. In der rechten fossa submaxillaris geschwollene Lymphdrüsen, — desgleichen in beiden fossae jugulares. In der Inguinal und in der Cruralgegend sind ebenfalls geschwollene Lymphdrüsen.

Percussion ergiebt: normaler lauter Lungenschall. Herz normal, die rechte Unterextremität ist sichtlich atrophisch und kürzer als die linke. Haut zeigt keine Temperaturdifferenz. Auf Druck nirgends schmerzhaft!! Rechter Fuss steht in Flexion, Adduction, und etwas Supination. Er ist im Chopart'schen Gelenk flektirt. Äussere Seite bedeutend länger, als die innere. Palpation zeigt eine Verlängerung des Talushalses, der mit seinem äusseren obern Ende leicht abtastbar ist. Äussere Flächen der cuneïformia deutlich vergrössert, etwas über das Niveau hervorragend. Innerer Fussrand ist mehr eingebogen als normal. Patientin tritt

beim Gehen auf die äussere, vordere Fläche des Fussrandes. — Ferse und innerer Fussrand berühren den Boden gar nicht. Von den Muskeln contrahiren sich activ die Extensoren und der Tibialis anticus. Ueber die Peronei ist nichts sicheres zu sagen. Auf Faraday reagiren die Extensoren gut und prompt — die Peronei weniger.

	Dext.	Sinist.	
Spina. sup. ant. illei — mall. ext.	60,—.	63,—.	cm.
Malleol. int. — calcalneusspitze	5,5.	5,5.	»
Länge des Fussrandes aussen .	14,—.	13,—.	»
Länge des inneren Fussrandes .	11,—.	13.—.	»
Umfang des Oberschenkels . .	26,5.	27,—.	»
Umfang des Unterschenkels . .	17,—.	21,5.	»

Operation. (August 1887.) Dr. Kummer.

Talusexcision mit gutem Verlauf, die frühere Stellung ist fasst vollständig korrigirt. Wird Ende August entlassen — (26. IX.). Patientin zeigt sich wieder, Gypsverband mit vorausgehender Correction (29. IX.). Patientin wird heute entlassen.

Status praesens. (März 1889.)

Patientin hat Schmerzen beim Gehen, trägt immer noch einen Scarpa'schen Schuh.

	Dext.	Sinist.	
Spinae ant. sup. — planta . .	68,—.	69,—.	cm.
Spinae ant. sup. — mall. ext.	65,—.	66,—.	»

Starke Atrophie des Unterschenkels. Grösste active Dorsalflexion rechterseits 95°, wogegen passiv man es auf 85° bringen kann. Die Fussspitze ist etwas nach Innen gebogen. Der Processus calcanei. anterior bildet einen vorspringenden Höcker, nach oben vom Calcaneushöcker kommt ein anderer Vorsprung, dem Naviculare wohl angehörend. Das Os cuneïforme I. steht in einer Entfernung von 1 cm. vom malleol. int. — Patientin setzt die ganze Sohle auf. Becken geneigt, entsprechend der Beinverkürzung. Fusslänge 17 cm. rechts, 21 cm. links. Patientin bleibt zur weiteren Behandlung hier.

Wiederum ein ganz befriedigendes Resultat in Bezug auf Formen zu konstatiren, doch functinonell ist dieses wegen Schmerzhaftigkeit nicht besonders zu rühmen.

Nr. 8. Fall 81.

2 Jahre alt. (1888.)

Anamnese.

Es wurde dem Kleinen, der mit doppelseitigem Pes varus geboren wurde, vergebens forcirte Aufrichtung mit Tenotomie und darauffolgendem Gypsverband gemacht.

Status praesens. (18. VI. 88.)

Gut genährtes kräftiges Kind. Der Gesichtsausdruck hat etwas blödes. Auch zeigt das Kind ein schnelles Uebergehen vom Lachen ins Weinen, was ganz unmotivirt erscheint. Der linke Mundwinkel bleibt unbeweglich beim Lachen. Von Zeit zu Zeit macht das Kind athetöse Bewegungen. Beide Füsse stehen in hochgradiger Varusbildung verbogen. — Der innere Fussrand berührt den inneren Theil des Unterschenkels. Auf dem Dorsum pedis sind mehrere Höcker wahrnehmbar, welche dem Talus und dem Cuboides angehören.

Operation. (6. VIII. 88.)

Aufrichtung mit Tenotomie. 7. VIII. Patient befindet sich wohl in seinen Gypsverbänden. 20. VIII. Gypsverbände abgenommen, bald darauf recidiv. 30. VIII. Links wird nochmals die Tenotomie vorgenommen, sodann Excisio totalis tali mit darauffolgendem Gypsverband. 29. XI. Entlassung.

Status praesens. (März 1889.)

Die Form der Füsse ist eine schöne, doch noch eine Idee nach Innen gekehrt. Rechter Fuss 9 cm. lang, linker Fuss 9,5 cm. Die Waden sind beiderseits wohl genährt, 16 cm. Umfang. — Die Beine sind gleich lang. — Rechts noch eine Spur von Varus und dies ist am besten bei hängendem Gliede zu sehen. — Dennoch tritt der Patient mit beiden Füssen nun auf voller Planta. Beiderseits ist die Dorsalflexion über den rechten Winkel zu bringen.

Wir haben ein gutes Resultat zu konstatiren, was zwar für die kurze Zeit seit der Operation nicht viel beweisen kann.

Nr. 9. Fall 29.

3/4 Jahre alt. (1885.)

Anamnese, Status praesens. (17. VI. 85.)
Vide Nr. 11.

Operation. (18. VI. 85.)

Da die Varusstellung durch orthopaedische Behandlung allein nicht zu korrigiren ist, so schreitet man zur Operation und zwar: Resectio capitis dextri und Talus totalexcision links. — Tenotomie der Achillessehne beiderseits. 100° betrug der Winkel, den der rechte Fuss mit dem gleichzeitigen Unterschenkel bildete. Nach der Operation war derselbe auf 85° reduzirt worden. Es folgt darauf die Tenotomie der Achillessehne, worauf man den Winkel ferner auf 75° reduzirte. — Links stand der Fuss mit dem Unterschenkel unter einem Winkel von 125°. — Nach der Excisio tali 78°. — Nach der Tenotomie der Achillessehne 70°.

Status praesens. Nr. 11. Vide. (anno 1889).

Im Ganzen dürfen wir ein sehr günstiges Resultat konstatiren.

Taluskopfresection.

Nr. 10. Fall 15.

Anamnese.

Die ersten Spuren einer Ungleichheit beider Füsse wurden erst 18 Monate nach der Geburt des Jungen bemerkt. Der Jüngling wurde lange Zeit mit Maschinen behandelt, doch zusehends verschlechterte sich der Zustand zum Trotz der

Orthopaedie und schliesslich musste der Patient sich doch für eine Operation blutiger Natur entschliessen.

Operation. (17. XI. 81.)

Taluskopfresection verbunden mit Tenotomie der Achillessehne.

Gypsverband. Der Verlauf war ein ziemlich unruhiger. — Patient bekam nach einigen Tagen sehr starke Schmerzen im Fusse, was die Eröffnung der Gypskapsel erforderte, doch sah man nichts, was einen neuen Eingriff nothwendig gemacht hätte. — Gypsverband neuerdings angelegt und am 25. XII. 81 wurde Patient mit Scarpa'schen Schuh entlassen.

Status praesens. (16. XI. 81.)

Unterschenkel links besonders atrophisch. Fussgelenk nicht mobil. Die Zehen können etwas bewegt werden. Das Knie zeigt eine ausgesprochene Valgusstellung. Linker Fuss hat exquisite Equinusstellung, doch eine geringe Varusbildung ist nicht zu verkennen.

	Sinist.	Dext.
Spinae ant. sup. — äussere Gelenklinie	34 cm.	37,5 cm.
» » » — malleolus ext.	62 »	67 »

Der linke Arm ist auch etwas dünner als der rechte, doch nicht bedeutend. Die Bewegungen sind in keiner Weise gestört. Patient hat rachitische Zähne, einen etwas grossen Kopf. Ferner ist eine leichte Ausweitung der Thoraxapertur vorhanden. Patient kann ohne Beschwerden seinen Fuss mit der Planta auf die rechte Seite setzen. Sehr wahrscheinlich ein *Pes equino-varus paralyticus.*

Status praesens. (März 1889.)

Patient macht nun grosse Touren ohne Schmerzen. Derselbe ist mit dem Resultat sehr zufrieden. Er hat einen besonderen Schuh mit erhöhtem Absatz und ohne seitliche Stahlstäbe. Er geht etwas lahm, wohl dem Umstand zuzuschreiben, dass dem weniger muskulär entwickelten Gliede ein grösseres Gewicht (Schuh) zugemuthet wird.

Länge des kr. Fusses 20 cm., des ges. 25 cm. Fibulaköpfchen-Planta 40 cm. links, 44 cm. rechts. Wadenumfang links 20 cm., 33 cm. rechts. Active Supination und Pronation unmöglich. Ebenso verhält es sich mit der Flexion. Eine leichte Equinusstellung ist noch vorhanden. Grösste active Dorsalflexion 96°. Grösste passive Dorsalflexion 91°. Patient tritt beim Gehen auf flacher Planta, was ein nicht unbedeutendes Hinken verursacht, wenn die Schuhbekleidung fehlt.

Es liegt hier ein sehr günstiges Resultat vor.

Nr. 11. Fall 29.

3/4 Jahre alt. (1885.)

Pes equino-varus duplex. Die Mutter giebt an, dass das vorliegende Leiden congenitaler Natur wäre und dass die Geburt nach Angabe der Hebamme ganz normal verlaufen sei. Ueber die Lage des Kindes weiss die Mutter nichts anzugeben. Im letzten Vierteljahr seien die beiden Füsschen eher noch etwas krümmer geworden. Die Mutter des Kindes weiss nichts von einem ähnlichen Leiden in der Familie.

Status praesens. (17. VI. 1885.)

Kleiner kräftiger gut genährter Junge. Auf dem Thorax leichter Rosenkranz zu fühlen. Epiphysen nicht verdickt. Wirbelsäule zeigt keine Verkrümmmung. Tibia und Fibula sind beiderseits nach Innen gedreht. Der Taluskopf tritt vor und ist aussen unten deutlich zu fühlen. Die beiden Füsse stehen in Equino-varusstellung. Vom rechten Fuss ist ein Gypsabguss genommen worden. Die Füsse stehen im rechten Winkel zum Unterschenkel und lassen sich nur mit Mühe bis zu einem stumpfen Winkel von zirka 130° reponiren. In völlig normale Stellung kann man beide Füsse nicht bringen. Bewegungen sind blos plantar und dorsal Flexionen entsprechend möglich. Die Malleolen sind beiderseits deutlich zu fühlen.

Operation. (18. VI. 1885.)

Da die Varusstellung durch orthopädische Behandlung allein nicht zu korrigiren ist, so schreitet man zur Operation und zwar: Resectio. capitis Tali dextri und Talustotalexcision links. Tenotomie der Achillessehnen beiderseits. 100° betrug der Winkel, den der rechte Fuss mit dem gleichseitigen Unterschenkel bildete. Nach der Operation war derselbe auf 85° reduzirt worden. Es folgt darauf die Tenotomie der Achillessehne, worauf man den Winkel auf 75° verkleinerte. Links stand der Fuss mit dem Unterschenkel unter einem Winkel von 125°. Nach der Excisio tali 78°. Nach der Tenotomie der Achillessehne 70°.

Status praesens. (März 1889.)

Beiderseits ist vorn am Malleolus ext. eine Narbe zu sehen. Spina. ant. superior-mall. ext. beiderseits 44 cm. Die Muskulatur ist gut entwickelt. Patient hat noch nie über seine Füsse geklagt. Die Füsse haben eine schöne Form. Patient trägt seit 5 Monaten keine Maschine mehr. Fusssohle gut ausgehöhlt und ruht flach auf dem Boden. Bewegungen im Fussgelenk sind nur gering. Supination und Pronation rechts etwas ausführbar, links gar nicht. Links passiv. Dorsalflexion 80°, activ 90°. Rechts passive Dorsalflexion 75° activ 80°. Im Ganzen dürfen wir ein sehr günstiges Resultat konstatiren.

Nr. 12. Fall 20.

10 Jahre alt. (*1882.*)

Anamnese.

Ist schon 2 Mal von Prof. Lücke tenotomirt worden, doch ohne Erfolg. Der Fuss der Patientin ist ferner auch schon in früheren Zeiten durch Gypsverbände redressirt worden, doch ohne bleibenden Erfolg.

Status praesens. (22. IV. 82.)

Linker Unterschenkel atrophisch. Linker Fuss scheint länger zu sein, als der rechte. Der Fuss lässt sich dorsal-

wärts mit grosser Anstrengung bis zum rechten Winkel flektiren. Die Stellung des Fusses deutet auf ein Pes equino varus. Die Fusswölbung sehr ausgesprochen. Die Achillessehne spannt sich wenig und ist dünn. Länge Spin. sup. ant.-malleolen ext. beiderseits 79 cm.

Operation. (22. IV. 1882.)

Resection des Taluskopfes. Gypsverband. Patientin bekommt geringes Fieber, doch bessert sich bald deren Zustand. Patientin wird (30. V. 1882) mit Scarpa-Schuh entlassen.

Status praesens. (März 1889.)

Patientin kann gut gehen, doch nach langer Tour treten Schmerzen auf. Der Fuss fällt durch seine Kürze auf. 25 cm. rechts, 19 cm. links. Grösste Dorsalflexion passiv 80°, Bewegungen des Fusses theilweise beschränkt. Unterschenkel beiderseits 33 cm. Geht ohne Apparat ganz gut, tritt mit flacher Sohle und mit gut ruhendem Fusse auf. *Einzig die Form lässt etwas zu wünschen übrig.*

Nr. 13. Fall 27.

12 Jahre alt. (1886.)

Anamnese. (17. VI. 80.)

Patient gerieth mit 2 Jahren zwischen Bretter hinein. Nachdem man ihm aus dieser Situation geholfen hatte, konnte er dennoch gut stehen und erst 2 Tage später bemerkte die Mutter des Patienten, dass derselbe hinkte. Etwas Abnormes ausserdem wurde jedoch nicht bemerkt. Der konsultirte Arzt verordnete eine Flüssigkeit zum Waschen. Das Hinken nahm täglich zu und nach 6 Monaten bemerkte man, dass der Fuss sich deutlich nach Innen drehte. Die Verkrümmung hat seitdem immer mehr zugenommen. Binden und Scarpa'sche Schuhe, welche versucht wurden, hatten keinen Erfolg. Der Vater des Patienten starb an der Auszehrung.

Status praesens. (10. VI. 80.)

Der Junge ist kräftig und fett, zeigt auf der linken Seite exquisit. Varusbildung des Fusses, auf welchem er kräftig

umhergeht. Die Sohle ist ganz nach oben gedreht. Der Fuss steht im rechten Winkel mit dem Unterschenkel. Passiv kann der Varus ausgeglichen werden und es bleibt ein Equinus zurück von 150°. Activ kann die Korrektion auf die Hälfte besorgt werden. Ausser dieser Ab- und Adduktion sind keine anderen Bewegungen im Fussgelenk möglich. Flexion und Extension der Zehen sind gut möglich. Vor dem Malleolus externus fühlt man bei der Palpation ein gutes Stück der Talusrolle, auch der Taluskopf ist deutlich vorragend. Der Fuss ist im Ganzen stark verkürzt. Alle Zehen, besonders die 3 ersten, sind wesentlich verkürzt. Schmerzempfindung ist völlig erhalten. Das Gefühl wird als herabgesetzt angegeben. Der linke Unterschenkel ist kälter als der rechte. Das untere Drittel desselben zeigt eine erhebliche Hautverdickung, und auf dieser ringsherum zahlreiche runde und ovale oberflächliche Hautnarben. Die Wadenmuskulatur der kranken Seite ist stark atrophisch.

Länge des Beines:

	Sinist.	Dext.
Spinae ant. sup.-mall. ext.	70,5 cm.	75,5 cm.
» — Gelenklinie des Knies	41 »	41 »

Am Oberschenkel keine nennenswerthe Atrophie. Faraday Reaction: am linken Fusse reagiren die *Peronei* und der *Extensor digitorum communis* gar nicht, Tibialis anterior und Extensor Hallucis longus, sowie sämmtliche Wadenmuskulatur reagiren sehr gut auf mittelstarke Ströme.

Operation. (8. VII. 80.)

Tenotomie der Achillessehne. Resectio capitis tali mit darauf folgender *forcirter Aufrichtung*. Gypsverband wurde angelegt, um am 24. VII. entfernt zu werden. Einige Decubitusstellen waren vorhanden, daher musste man die Gypsverbände aussetzen. Aus diesen Decubitusstellen stiessen sich täglich kleine necrotische Partien ab, doch unter einem aseptischen Verband heilten dieselben immer mehr. Am 20. X. 80. befand sich Patient noch im Spital. Dank der protrahirten

Heilung der Decubitusstellen kann Patient an diesem Tage einen Apparat anprobiren. Der Gang des Jungen ist leicht, doch schleudert er das Bein etwas nach Aussen.

Entlassungsstatus. (29. X. 80.)

Patient geht im Scarpa'schen Schuh schon gut und schmerzlos herum. Auch ohne Apparat kann er ganz gut gehen, trotzdem ihn allerdings die Sohle etwas schmerzt. Er ist im Stande activ seinen Fuss über den rechten Winkel dorsalwärts zu flectiren und hat denselben in ruhiger Lage ungefähr im rechten Winkel. Passiv kann man den Winkel verkleinern bis 82°. Die Plantarflexion beträgt 102°. An der Stelle des Taluskopfes vor dem Malleolus externus befindet sich eine bewegliche Längsnarbe.

Status praesens. (30. XII. 80.)

Patient geht gut ohne Schmerzen, steht sehr hübsch auf die Planta, macht active Bewegung im Fussgelenk von etwa 85° bis 110°. Von den Zehen wird nur die grosse bewegt. Die Spitzen der Malleolen scheinen der Planta kaum mehr genähert als gewöhnlich. Decubitusnarben noch ausgeprägt und schmerzhaft.

Status praesens. (März 1889.)

Länge des gesunden Fusses 26 cm., des kranken 19 cm. Länge des kranken Unterschenkels 44 cm., auf der gesunden Seite 45 cm. Der Fuss ist etwas deform, doch wird er der ganzen Länge nach aufgesetzt. Patient läuft etwas auf der äusseren Seite. Supination und Pronation gar nicht möglich. Eine geringe Flexion ist dagegen ausführbar, doch bei starker Flexion tritt Schmerz auf. Die grosse Zehe ist beweglich, die übrigen gar nicht. Es bleibt eine geringe Equinusstellung zurück. Die grösste passive Dorsalflexion 94°.

Die Kniee stehen etwas in Valgusstellung. Patient läuft ohne Maschine und auch ohne besonderen Schuh. Auf der äusseren vorderen Seite findet sich eine leichte Supination des Fusses, von Brandstellen herrührend, welche der Patient nach seiner Angabe

sehr häufig bekommt. Das Bein zeigt viele Narben, die von diesen Geschwüren herzuleiten sind.

Günstiges Resultat eines fruchtlos lange Zeit orthopaedisch behandelten Pes varus.

Nr. 14. Fall 35.

6 Monate alt. (1884.)

Anamnese. (17. I. 84.)

Die Mutter des Knaben giebt an, dass während der Schwangerschaft merkbar weniger Fruchtwasser vorhanden war, als in den früheren Schwangerschaften. Der Knabe war sonst immer gesund, im Gegensatze zu einem anderen Kinde, das viele eclamptischen Anfälle hatte. Die Klumpfüsse wurden vom Knaben so zur Welt gebracht und seine abnorme Stellung hat nicht zugenommen.

Status. (17. I. 84.)

Der Knabe ist gut entwickelt am übrigen Körper und zeigt ein frisches, gesundes Aussehen. Rechts ist der Fuss in Equinovarusstellung, der sich passiv bis 110° ausgleichen lässt.

Operation. (1. II. 84.)

Taluskopf wurde herausgemeisselt; sodann Tenotomie der Achillessehne. Gypsverband bis zum Knie. (2. II.) die Secretion ist eine sehr geringe. (7. II.) Die Wundränder klaffen. (9. II.) Der Knabe bekommt eclamptische Anfälle. (10. II.) Auf Ordination 0,1 Chloralhydrat verschwinden die Anfälle. (12. II.) Abnahme des Gypsverbandes; die Stellung des Fusses ist eine gute. Die Wundränder klaffen noch. Anfrischung der Wundränder und Nath, sodann zweiter Gypsverband. (14. II.) Die Fäden haben wieder durchgerissen. Wismuthbrei wird nun weggelassen und von jetzt an halten die Suturen sehr schön. (28. II.) Patient wird entlassen.

Status praesens. (März 1889.)

Wegen der zu grossen Entfernung des Heims des Patienten, ferner aber noch mehr wegen gänzlich mangelhafter

Verkehrsmittel dieser Gegend, mussten wir ihn brieflich anfragen, worauf uns folgende Antwort zugieng: Der Knabe marschirt ziemlich gut, doch geht er ein wenig lahm. Der Knabe trägt keine Maschine mehr, sondern gewöhnliche Schuhe. Der Fuss ist ein wenig nach Innen gedreht. Der Knabe läuft fast auf der vollen Planta, nur tritt er mehr auf die Aussenseite derselben. Der kranke Fuss ist nur wenig kleiner als der gesunde. Daraus können wir nun relativ wenig schliessen, doch so viel ist anzunehmen, wenn man den Worten der Eltern Glauben schenken darf, was wohl acceptirbar ist, dass ein ziemlich gutes Resultat erzielt worden ist.

Keilresection im Chopart.

Nr. 15. Fall 10.

12 Jahre alt. (1885.)

Anamnese.

In Folge eines Fehltrittes fiel Patientin mit $2\,^1/_2$ Jahren von einer nicht unbeutend hohen Treppe hinunter. Seit diesem Unglücksfall sind Huft und Fuss der linken Seite nicht mehr normal. Sie wurde lange Zeit in einem Bezirks-Spitale verpflegt, doch soll die ganze Kunst bis jetzt nutzlos geblieben sein. Ein ähnliches Leiden ist in der Familie der Patientin nie vorgekommen. Nach genauerern und intensiveren Fragen ergiebt sich, dass dieser Pes equino-varus congenitaler Natur sein muss.

Status praesens. (21. VI. 85.)

Patientin tritt mit dem äusseren Fussrande auf. Die Zehen befinden sich in starker Dorsalflexion, ja in Subluxationsstellung. Der linke Unterschenkel ist bedeutend atrophisch und contracturirt. Stärkste Plantarflexion 135°. Stärkste Dorsalflexion 95° — passiv. 90°. Fussgelenk ist schlaff. Die

grösste mögliche Adduction erweist sich als 150° für die active und 130° für die passive. Das Fussgewölbe ist sehr hoch. Die Basis des Fusses ist in Folge dessen verkürzt, denn der kranke Fuss ist um 3 cm. kürzer als der gesunde. Auf dem Fussrücken prominiren die vorderen Fusswurzelknochen. Beiderseits leichte genua valga, rechts mehr als links. Geschwollene Hals- und Nackendrüsen.

Operation. (22. VI. 85.)

Keilresection aus dem Chopart'schen Gelenk. Taluskopf Navicularbein ganz herausgenommen. Knorpelflächen der Cuneiformia abgetragen, ebenso der Proc. ant. calcanei Gypsverband angelegt. Verlauf zeigte keine Besonderheiten und am 23. VII. 85 wurde Patientin mit einem Scarpa-Schuh entlassen.

Status praesens. (März 1889.)

Patientin geht seit einigen Jahren ohne Maschine. Sie trägt ebenfalls keinen besonderen Schuh. Auf Anfragen hin giebt Patientin an, dass sie durch längere Märsche müde wird. Sie geht auf der vollen Planta, doch herrscht die Neigung beim Auftreten mehr vom äussern Rand des Fusses Gebrauch zu machen. Die Fussspitze ist nicht nach Innen gekehrt. Die Form des Fusses ist noch keine schöne. Prof. Kocher macht Patientin den Vorschlag, sich nochmals einer Operation zu unterziehen, behufs Beseitigung der plumpen Form des Fusses, doch verzichtet Patientin darauf, indem sie angiebt, nun mit dem vorliegenden Resultat sehr zufrieden zu sein.

Länge des Beines:

	Dext.	Sinist.
Spinæ ant. sup.-mall. ext.	80 cm.	79 cm.
Spinæ ant. sup.-mall. int.	77 »	76 »

Grösste passiv. Dorsalflex. 90°, grösste activ. 91°. Unterschenkel etwas atrophisch. Flexion des Fusses nur schwach möglich. Supination gar nicht möglich. Der kranke Fuss ist um 2 $^1/_2$ cm. kürzer als der gesunde. Daraus schliessen

wir, dass hier ein mangelhaftes Resultat vorliegt, ferner dass *ohne Zweifel zu wenig b. d. Keilresection entfernt* wurde, wodurch auch die Form des Fusses entschieden gelitten hat.

Nr. 16 und 17. Fall 14.

19 Jahre alt. (1877.)

Anamnese.

Patient giebt an, vor seinem 6. Jahre vollkommen normale Füsse gehabt zu haben. Mit dem 6. Jahre bekam er viel zu kurze Schuhe und musste an steilen Abhängen die Schafe hüten. Von dort an soll die Verkrümmung der beiden Füsse begonnen haben und immer stärker geworden sein, wesshalb Patient stets ziemlich hinkend gehen musste.

Letzten Juli brach sich Patient den Unterschenkel und wurde desswegen 9 Wochen in einer Nothfallstube (Langnau) behandelt. Von da an sollen die Füsse noch schwächer geworden sein und die Verkrümmung noch stärker zugenommen haben, so dass er nun beim Gehen grosse Schmerzen hatte. In der Familie sollen sonst keinerlei Missbildungen vorgekommen sein.

Status praesens. (8. XI. 77.)

Patient zeigt beiderseits leichtes «genu valgum», so dass bei geschlossenen Beinen die Fersen um 14 cm. von einander abstehen. Die Muskulatur der Unterschenkel ist atrophisch. Der rechte Unterschenkel zeigt eine leichte Verbiegung nach Auswärts, von der Fraktur herrührend. Die beiden Füsse stehen in Klumpfussstellung, doch zeigen sie wesentliche Abänderungen vom gewöhnlichen Varustypus. Die Supination ist wenig ausgesprochen, mehr am Calcaneus als am vorderen Fusse. Der Winkel zwischen dem Talus und Calcaneus einerseits und Unterschenkel anderseits ist ungefähr 135°. Dagegen ist der vordere Fussabschnitt unter einem Winkel von 95° plantarwärts gegen den hintern Abschnitt abgeknickt. Eine Drehung des Unterschenkels um seine Längsaxe besteht nicht. Auf dem Dorsum bildet das caput tali einen dicken Vorsprung

nach Aussen hin. Die Adduction beträgt 120°. Die Zehen stehen in stärkster Dorsalflexion. Der Fuss ist im Wachsthum stark zurückgeblieben; die Diagnose wird auf Pes varus acquisitus mit Supination und Flexion und Deformirung der Knochen und Gelenke durch Ostitis und Arthritis prolifera gestellt mit sekundären starken genua valga.

Operation. (11. XII. 77).

Es wird eine keilförmige Osteotomie totalis im Bereiche des Chopart'schen Gelenkes ausgeführt, worauf die Tenotomie der Achillessehne folgt, und der Fuss in korrigirter Stellung mittelst eines Gypsverbandes fixirt wird. Dieses für den rechten Fuss mit ziemlich gutem Verlauf (27. II. 78): das gleiche am linken Fusse, doch mit weniger befriedigendem Resultat, indem 18 Tage lang die Körpertemperatur sich Abends zwischen 39° und 40° bewegte. Entlassung am 18. VI. 78. Patient geht mit Hilfe eines Stockes herum ohne alle Beschwerden. Im Zimmer kann er sich ohne Stock bewegen. Sein Befinden ist ganz gut. (Mai 1889.) Wir führen blos diese Daten an wegen des Gypsabgusses, der vor und nach der Operation (11. XII. 77.) aufgenommen wurde. Patient soll nach Amerika ausgewandert sein.

Nr. 18. Fall 18.

6 Jahre alt. (1882.)

Anamnese.

Das Leiden ist angeboren. Patientin ist stets gesund gewesen. Eine Schwester leidet an Neurasthenie. Das Leiden ist wohl auf eine foetale Spinalparalyse zurückzuführen.

Status praesens. (2. VI. 82.)

Auffällige Dünnheit der rechten Hand und des rechten Fusses, sowie des rechten Unterschenkels. Die Finger können kaum bewegt werden. Der rechte Unterschenkel ist um 3 cm. kürzer als der linke. Der rechte Fuss steht in exquisit Equino-varusstellung. Im Fussgelenk sind nur minimale Be-

wegungen auszuführen. Aufrichtung des Fusses mit der Hand gelingt und ergiebt eine Stellungsverbesserung von 19°. Die Tenotomie der Achillessehne korrigirt die Stellung um 25°.

Operation. (2. VI. 82.)

Resection des Chopart'schen Gelenkes (2. VI. 82.). Taluskopf proc. ant. calcanei ein Theil des cuboïdes und das os naviculare als Ganzes entfernt. Die Wunde wurde inficirt, was Eröffnung der Gypskapsel erforderte, doch nach 14 Tagen hat sich die granulirende Wunde geschlossen und das Kind kann mit Scarpa'Schuh entlassen werden. (27. VII. 82).

Status praesens. (Mai 1889.)

	Sinist.	Dexter.
Spinae sup. illei.-mall. ext. .	72,—.	68,6. cm.
Fusslänge	18,—.	17,5. »
Wadenumfang	27,—.	21,—. »
Grösste act. Dorsalflexion des Fusses	90° — 85°.	
Grösste pass. » » »	88° — 83°.	

Hier ist keine Pro- und Supination möglich, dagegen eine leichte Flexion und Extension.

Patient tritt ziemlich auf voller Sohle auf und was die Form des Fusses betrifft, so ist dieselbe eine befriedigende. Patientin geht etwas lahm, braucht auch keine Maschine mehr, so dass der kontrollirende Arzt zu dem Urtheil kam: *Es liege ein gelungenes Resultat vor.*

Nr. 19. Fall 22.

7 Jahre alt. (1882.)

Anamnese.

Patient wurde vor 6 Jahren hier in einem Hospital behandelt. Man nahm eine doppelseitige Tenotomie der Achillessehne vor, wegen Equinovarus-Stellung der beiden Füsse. Seit einem Jahre trägt Patient an beiden Füssen Scarpa'sche Schuhe. Links war alles ohne Erfolg, wogegen rechts eine deutliche Besserung zu konstatiren war. Der Spitalaufenthalt dauerte damals drei Monate.

Status praesens. (20. I. 83.)

Der rechte Fuss kann über den rechten Winkel gebeugt werden. Der linke zeigt Varusstellung. Er kann activ nicht bis zum rechten Winkel dorsalflektirt werden, passiv nur mit grosser Mühe. Man kann nicht umhin als eine leichte Equinusstellung zurück lassen. Unterschenkel atrophisch.

	Dext.	Sinist.
Capit. fipulae — mall. ext.	22 cm.	21,5 cm.

Beim Gehen tritt Patient noch stark linkseits auf die äussere Fusskante. Leichte genua valga.

Operation. (20. I. 83.)

Resectio. cuneiform. Chopart. totalis mit nachherigem Gypsverband. Abends tritt leichtes Fieber auf, welches nach fünf Tagen vollständig verschwindet. Nach einem Monat bekommt Patient einen Scarpa'schen Schuh mit elastischem Zuge, womit er sehr gut gehen kann. Entlassungstag (26. II. 83.)

Status praesens. (März 1889.)

Patient geht mit Leichtigkeit auf der Planta. Rechterseits finden wir eine grösste active Dorsalflexion von 82°, die grösste Plantarflexion von 117°. Rotation im Chopart'schen Gelenk ist nahezu normal. Eine nur noch leicht ausgesprochene Krümmung des Fussgewölbes ist wahrzunehmen, ebenso verhält es sich mit der Flexion der Zehen. Linkerseits finden wir 82° für die grösste Dorsalflexion und etwas über 90° als die grösste Plantarflexion. Patient geht ohne Maschine und gebraucht seit Jahren keinen besonderen Schuh. Länge des Fusses 19 cm. rechts, 17 cm. links. Auf dem Dorsum pedis sinist ist eine quere Narbe aber ohne entstellenden Knochenvorsprung. Der Fuss hat eine schöne Form, es ist nur eine mässige Atrophie der Muskulatur zu konstatiren. Leichte Genua valga. Länge des Unterschenkels rechts 33 cm, links 31 cm. Oberschenkel rechts ist ungefähr gleich wie links. Patient geht und springt wie ein Anderer. Daraus entnehmen wir, dass vorliegender Fall nach fruchtlos

orthopädischer Behandlung zuletzt durch eine Keilresection ein sehr schönes Resultat ergab.

Nr. 20. Fall 23.

6 Monate alt. (1883.)

Anamnese.

Es ist nur zu erinnern, dass der vorliegende Pes varus congenitaler Natur ist und dass in der Familie kein solches Leiden sonst bekannt ist. Patient ist im Uebrigen stets wohl gewesen.

Operation. (17. I. 83.)

Es wurde die Excisio oder Resectio choparti posterior vorgenommen, das heisst Taluskopf und proc. ant. calcanei wurden abgetragen. Hierauf Gypsverband angelegt. Der ganze Verlauf der Wundheilung war ein fieberloser. Am Abend traten in der Regel starke Schmerzen auf. Patient bekommt sodann einen Scarpa'schen Schuh mit elastischem Zuge nach oben. Patient wird nun entlassen und kann gut gehen.

Status praesens. (16. I. 83.)

Pes varus congenitus dexter. Sonst keine Abnormitäten am Körper (16. I. 83.)

Status praesens. (März 1889.)

Der Knabe geht ohne Apparat und mit gewöhnlichen Schuhen sehr gut. Der Fuss zeigt noch ausgesprochene Equinusstellung mit leichtem Varus. Dorsalflexion activ 112°, passiv 96°, Plantarflexion frei. Die rechte Wade ist dünner als die linke, doch ziemlich kräftig. Auf dem Dorsum Pedis eine noch etwas adhaerente Narbe, keine abnormen Knochenvorsprünge.

	Dext.	Sinist.
Knielinie-malleol. ext.	18,5 cm.	19,5 cm.
Fusslänge	13,5 »	16 »

Befriedigendes Resultat, doch die Resection hätte ausgiebiger sein sollen.

Nr. 21 und 22. Fall 24.

16 Jahre alt. (1889.)

Anamnese. (1882.)

Pedes equino-vari congeniti. Mit 6 Monaten korrigirte man diese Stellung auf der hiesigen Klinik mittelst Gypsverband, den Patient 6 Wochen trug. 3 Monate später, im Frühjahr, legte man einen neuen Gypsverband an, später trug der Junge einen Apparat mit Pappdeckel. Im Herbst darauf als der Knabe $1^1/_2$ Jahre alt war, wurde die Tenotomie ausgeführt mit nachfolgendem Gypsverband für die Dauer von einigen Wochen. Als der Knabe 7 Jahre zählte, wurde er nochmals zur Korrektur aufgenommen. Nach der ausgeführten Tenotomie bekam er ein anderes Paar Schuhe, welche er bis jetzt getragen hat. Er wird wegen der Unmöglichkeit flach aufzutreten wieder ins Spital gebracht.

Status praesens. (11. XI. 82.)

Pes equino varus congenitus. Hochgradige Muskelatrophie der Unterschenkel. Die beiden Füsse stehen in equisiter Supinationsstellung. Der Junge geht auf dem äusseren Rande des Fusses.

Operation. (17. XI. 82.)

Resectio Choparti posterior cuneiformis an beiden Füssen, in gleicher Weise. Sodann Gypsverband. In der Nacht klagt Patient über Schmerzen. (11. XII.) Entfernung des Gypsverbandes. Wegen Neigung zu Recidiv, Anlegen eines neuen Gypsverbandes. (1. I. 83.) Patient bekommt seine Schuhe und marschirt gut.

Entlassungsstatus. (1. I. 83).

Patient kann activ über den rechten Winkel dorsalwärts den Fuss flektiren. Er besitzt Neigung zu Recidiv, daher wird dem Patient empfohlen einen Schienenapparat zu tragen.

Status praesens. (März 1889).

Patient macht grosse Touren ohne Müdigkeit oder Schmerzen zu empfinden. Fussbewegungen activ null. Die Zehen sind

etwas flectirt und nur schwach beweglich. Beine beiderseits atrophisch.

Spinæ ant. sup.-mall. ext. 86 cm.
Spinæ-planta . . . . 92 » } beiderseits.

	Sinist.	Dext.
Activ-Dorsalflexion	85°	90°
Passiv-Dorsalflexion	80°	80°

Der rechte Fuss tritt noch etwas auf der äussern Kante, der linke steht gut. Seit 3 Jahren trägt Patient keine Maschine mehr. Daraus entnehmen wir, dass ein orthopädisch unheilbarer Klumpfuss durch eine Keilresection *bedeutend gebessert wurde*. Ein befriedigendes Resultat linkerseits. Am rechten Fusse möchten wir mit Erlaubniss des Patienten nochmals eine Osteotomie cuneif. vornehmen.

Nr. 23. Fall 25.

8 Jahre alt. (1889.)

Anamnese.

Ergiebt nur, dass es sich um ein Pes varus congenitus handelt.

Status praesens. (1882.)

Ein gewöhnlich ausgebildeter Pes varus sinister. Die Unterschenkel etwas atrophisch. Mit Gewalt lässt sich die Varusstellung fast ausgleichen, die Equinusstellung nicht! Es wird in Aussicht genommen, was auch später geschah: Tenotomie und Excisio des Taluskopfes auszuführen, weil augenscheinlich die Tenotomie nicht genügen würde, um die Korrection gänzlich herzustellen. Der Junge zeigt Zeichen von Rachitis. Die Muskeln des Unterschenkels reagiren electrisch normal, doch damit ist auch nicht viel gesagt.

Status praesens. (1888.)

Pes varus recidiv. Der linke Fuss ist in ziemlich starker Varusbildung und bildet einen Winkel mit dem Unterschenkel von 132°. Aeusserer Fussrand tritt allein auf den Boden.

Operation. (7. VIII. 88.)

In Narcose wird ein Redressement forcé mit Tenotomie der Achillessehne vorgenommen. Entlassung 4 Tage später im Gypsverband.

Status praesens. (1888.)

Recidiv., darauf schreitet man zur Operation.

Operation. (20. X. 88.)

Tenotomie mit Resection des Chopart-Gelenk. Von 130° Dorsalflexion bringt man es auf 85°. Gypsverband und Entlassung nach 5 Wochen mit Scarpa'schen Schuhen.

Status praesens. (März 1889.)

	Sinist.	Dext.
Fusslängen	12,5 cm.	16 cm.
Länge des Unterschenkels .	25 »	27 »

Flexion und Extension des Fusses sind ziemlich gut möglich; Supination und Pronation nicht. Die Zehen sind beiderseits gut beweglich. Der Junge hat Neigung auf der äussern Fusskante zu laufen, doch tritt er mit voller Sohle auf und die Fussspitze ist um ein Geringes nach Innen gekehrt. Grösste Dorsalflexion passiv 80° links, 75° rechterseits. Die Fusssohle ist gut ausgehöhlt. Auf der gesunden Seite ist ein Pes valgus zu konstatiren. Das linke Bein ist etwas atrophisch.

	Sinist.	Dext.
Wadenumfang	18 cm.	22 cm.
Länge des Beines:		
Spinæ ant. sup. illei.-mall. int. . . .	54 cm.	55 cm.
Spinæ ant. sup. illei.-mall. ext. . . .	56 »	56 »

Nach langer fruchtlos ausgeführter, orthopädisch zum Theil, als auch ungenügend operativer Behandlung zum andern Theil, bewirkte schliesslich eine kräftige Keilresection die *längst erwartete Besserung.* Allerdings müssen wir nochmals betonen, dass wenn noch mehr excidirt worden, der Zustand nun erfreulicher wäre.

Nr. 24. Fall 26.

12 Jahre alt. (1886.)

Anamnese.

Patient ist bis jetzt orthopädisch behandelt worden. Er wurde noch nie tenotomirt.

Status praesens.

Patient leidet an einem Pes varus congenitus. Derselbe hinkt stark beim Gehen und zwar nach links. Der linke Oberschenkel sowohl, wie der Unterschenkel der gleichnamigen Seite sind atrophisch. Verkürzung des Beines nicht merklich bei genauer Messung. Die innere Kante des Fusses steht fast im rechten Winkel mit dem Unterschenkel. Der Fuss ist etwas kürzer als der rechte. Die Zehen der linken Seite sind kleiner als diejenigen der andern Seite. Der Taluskopf bildet einen Wulst auf dem Fussrücken. Von activen Bewegungen im Gelenke des linken Fusses ist sehr wenig zu sehen.

Operation.

Resection posterior im Chopart'schen Gelenk mit nachherigem Gypsverband. Der Verlauf der Wundheilung war ein sehr schöner, so dass der Patient bald sein Bett verlassen konnte.

Status praesens.

Die Stellung des Fusses ist eine sehr schöne. Entlassung des Patienten geschah am (Daten fehlen) mit schöner Stellung seiner Extremitäten. Active Bewegungen des Fusses sind immer noch schwach. Patient verspürt keine Schmerzen beim Gehen.

Status praesens. (März 1889.)

Der Knabe geht gut, hinkt nicht mehr. Beim Gehen ohne Fussbekleidung sieht man, dass der äussere Fussrand und die Fussspitze etwas mehr in Anspruch genommen werden, als die übrige Sohle. In Ruhe ist noch etwas Supination zu konstatiren. Dorsalflexion nicht ganz bis zum rechten Winkel activ, doch Passiv geschieht diese leicht.

Condylus tibiæ-malleolus ext 27,5 cm. beiderseits.

	Sinist.	Dext.
Fusslänge	15 cm.	19 cm.

Plantarflexion und Bewegung der Zehen frei. Oberschenkel gut genährt, Unterschenkel merklich dünner.

Ein befriedigendes Resultat aus einem Zustande gewonnen, der früher vergebens mit orthopädischer Behandlung bekämpft worden war.

Nr. 25 und 26. Fall 19.

3 Monate alt. (1882.)

Anamnese. (17. IV. 82.)

Das Kind kam mit Pedes vari höchsten Grades auf die Welt. Nach der Aussage der Mutter soll Hydramnion vorhanden gewesen sein. Ein kleinerer Nabelbruch datirt von der Geburt her. Von 8 Kindern der Familie ist dieses das Einzige mit dieser Deformität. Bis zum 13. März wurde die kleine Patientin gesäugt, von da an nicht mehr.

Status. (17. IV. 82.)

Musculi Peronei reagiren leicht bei Faradaysirung. Pedes varo equini.

Operation. (27. IV. 82.)

Resectio im Chopart totalis, Tenotomie, sodann Gypsverband auf Schienen. (30. IV) Erneuerung des Verbandes, der äussere wird weggenommen. 15. Mai. Die Wunde ist fast vollständig verklebt. (18. V.) Wunden vollständig vernarbt. (20. V.) Das Kind befindet sich in seinem Apparat. (23. V.) Entlassung. Fussstellung sehr gut. Geht gut.

Status praesens. (Mai 1889.)

	Sinist.	Dext.
Spinæ ant. sup. ill.-malleol. . .	55,5 cm.	55,5 cm.
Fusslänge	14 »	14 »
Wadenumfang	18,5 »	18 »
Grösste activ. Dorsalflexion . .	90°	97°
Grösste passiv. Dorsalflexion . .	90°	95°

Es ist im Fussgelenk nur wenig Beweglichkeit vorhanden. Das Kind tritt links auf voller Planta auf, rechts nur auf dem Ballen. Die Form des linken Fusses ist eine schöne. Patientin geht etwas lahm. Die Unterschenkelmuskulatur ist etwas atrophisch. Die Kleine geht immer noch mit Maschine herum. *Das Resultat am linken Fuss ist sehr befriedigend, am rechten Fuss lässt es noch zu wünschen übrig.*

Nr. 27 und 28. Fall 21.

10 Jahre alt. (1885).

Anamnese. (6. VII. 77.)

Patientin war sonst immer gesund, hat von Geburt Pedes equino-vari. Letzten Sommer vor 2 Jahren wurde das Kind von Dr. Frey in Zürich operirt und trug seither zum Gehen Schienenapparat. Es wurde beiderseits die Tenotomie der Achillessehne vorgenommen, sodann mittelst Bandagen 5 Wochen hindurch die Stellung der Füsse zu korrigiren versucht, worauf allerdings Patientin ihren Apparat erhielt. Im Herbst des gleichen Jahres musste nochmals die Tenotomie vorgenommen werden; sodann bekam Patientin einen Apparat aus Zürich, der schlecht gehalten haben soll, so dass die Eltern der Patientin es für nothwendig hielten einen neuen Apparat, ähnlich dem Scarpa'schen Schuh, sich konstruiren zu lassen.

Status. (6. VII. 77).

Patientin ist ein kräftig aussehendes Mädchen. Beide Seiten zeigen exquisit Klumpfussstellung. Der Winkel der Fusssohle mit dem Unterschenkel beträgt 130°. Die Drehung des Fusses nach Innen 39°. Die Malleolen intern. sind nicht zu fühlen. Der Taluskopf bildet auf beiden Seiten einen starken Vorsprung. Ebenso das os cuboideum, währenddem das os naviculare nicht deutlich abzugrenzen ist. Ausserdem ist beiderseits eine geringe Höhe der Ferse zu konstatiren.

(17. XII. 77.) Heute wurde der linke Fuss mittelst Heftpflasterzug an einem am Fusse befestigten Fussbrette

angebracht und nach Richtigstellung des Fusses ein Gypsverband angelegt. (22. XII. 77.) Dieselben Manipulationen werden am rechten Fusse vorgenommen. (31. XII. 77.) Nach Wegnahme des Gypsverbandes wird mittelst Kraftanstrengung an dem Fussbrett der Fuss redressirt und ein neuer Gypsverband angelegt. Beide Füsse sind in guter Stellung. (21. III. 78.) Pat. erhält seinen Apparat — Scarpa mit Seitenschienen bis zum untern Drittel des Oberschenkels. (24. III. 78.) Entlassung. (14. IV. 82.) Heute sind die Klumpfüsse vollständig wieder hergestellt; links noch mehr als rechts.

Operation. (15. IV. 82.)

Keilresektion im Chopart und Gypsverband mit gutem Verlauf. (9. V.) Verbandwechsel für Anprobiren des Apparats. (13. V.) Patient bekommt seinen Apparat. (28. V.) Beide Wunden sind ganz geheilt. (30. V.) Pat. geht noch mit Mühe, doch steht der Fuss in guter Stellung.

Status praesens. (April 1885.)

Patientin geht mit dem rechten Fuss sehr hübsch, ohne dass man etwas bemerkt. Links geht Patientin auf dem vorderen Fussrand. Dagegen bei entblöstem Körper kann man sich überzeugen, dass Patientin nicht auf der ganzen Planta sich stützt, sondern etwas mehr auf der äussern Seite.

Links kann Patientin nur auf die Metatarsalköpfchen sich stützen und auf dieser Seite ist genu valgum zu konstatiren. Die beiden Unterschenkel sind ziemlich atrophisch, dagegen sind die Oberschenkel ziemlich gut entwickelt. Auf der rechten Seite bildet der Fuss bei forcirter Dorsalflexion einen Winkel von 100°, auf der linken einen von 120°. Bewegungen des Fusses sind überhaupt schwer möglich. Beiderseits fühlt man den Talus als einen queren Vorsprung.

Operation. (25. IV. 85.)

Keilförmige Resection im Chopart der beiden Füsse mit der Basis nach oben ohne Ligaturen. (27. IV.) Entfernung

der Drainröhren. Patientin hat keine Schmerzen. (8. V.) Die Wunden sind per primam geheilt. Der rechte Fuss steht in schöner Stellung, der linke hat dagegen immer etwas Varusbildung, ist folglich noch etwas deform. (5. VI.) Patientin wird heute entlassen. Der linke Fuss ist viel kleiner und deformer als der rechte, der immer noch in schöner Stellung steht. Das linke Bein ist um 1,5 cm. kürzer als das rechte. Patientin hat keine Schmerzen beim Gehen. Die Unterschenkel sind dünn und mager beiderseits. Patientin soll Salzbäder zu Hause nehmen. Eisenbitter innerlich.

Status praesens. (März 1889.)

Patientin geht mit Scarpa'schen Schuhen sehr gut, ohne dass man etwas Abnormes merkt, sobald die Apparate weggenommen werden, geht das Mädchen mit geringem Hinken. Der linke Absatz kann nicht auf den Boden gestützt werden. Genu valgum auf der linken Seite. Erhöhung des Absatzes auf dieser Seite 3 cm. innwendig und 2 cm. auswendig. *Linker Fuss* in leichter Varus- und starker Equinusstellung in einem Winkel von 123°. Fussgelenk vollkommen ankylotisch. Etwas Beweglichkeit im vorderen Fussabschnitt. Länge des Fusses 18 cm. gegen 19 cm. rechts. *Rechter Fuss* in vollkommen normaler Stellung, kann jedoch nur bis zu 100° aufgerichtet werden. Beweglichkeit im Fussgelenk kann nicht wahrgenommen werden. An beiden Füssen sind vor dem Mall. ext. bogenförmige Narben auf der Unterlage adhaerent und mit Krusten bedekt. Unterschenkel links etwas dünner als rechts. Keine Valgusbildung. Spinae sup. illei. — mall. ext. beiderseits 80 cm. Fibulae beiderseits gleich lang. Gelenklinie bis Planta 35 links, 36 rechts.

Im Ganzen rechts ein befriedigendes Resultat; links dagegen nur eine sehr geringe Besserung in Hinsicht auf Equinuscorrection, doch die Varusstellung scheint sehr minimal zu sein. Auf orthopaedischem Wege war *aber gar nichts erreicht* worden.

Nr. 29. Fall 81.

2 Jahre alt. (Im Jahre 1888.)

Anamnese und Status praesens. (18. VI. 88.)
Vide Nr. 8. —

Operation. (30. VIII.)

Rechts dagegen wird nach einer frischen Tenotomie das Caput tali mit den übrigen Knochen im Chopart'schen Gelenk resecirt, also eine totale Resection dieser Gegend mit darauffolgendem Gypsverband. Entlassung 29. XI.

Status praesens. (März 1889).

Die Form der Füsse ist eine schöne, doch noch eine Idee nach innen gedreht und adducirt. Betreff genauer Beschreibung vide Nr. 8.

Wir haben ein gutes Resultat zu konstatiren, was zwar für die kurze Zeit seit der Operation nicht viel beweisen kann.

Nr. 30 und 31. Fall 30.

12 Jahre alt. (1878.)

Anamnese.

Patient wurde mit Klumpfüssen geboren und als 4 Wochen altes Kind von Dr. Frey in Zürich behandelt. Doch da das ganze Vorgehen fruchtlos geblieben war, so verordnete derselbe Arzt eine Art Scarpa'schen Schuh für den rechten Fuss. Seither blieben die Füsse ungefähr gleich. Nur nach und nach gerieth der rechte Fuss immer mehr in Varusstellung.

Status praesens. (7. V. 78.)

Der Knabe ist kräftig entwickelt mit starker Oberschenkelmusculatur; beide Unterschenkel sind dagegen atrophisch. Rechts mehr als links. Im untern Viertel zeigt die rechte Tibia eine leichte Concavität nach Innen. Mit dem linken Fusse vermag Patient flach aufzutreten. Dagegen kann jener kaum über den rechten Winkel dorsalwärts gebeugt

werden. Das os naviculare ragt deutlich nach Oben hervor. Der rechte Fuss steht in hochgradiger Equino-varus-Stellung Der Fussrücken zeigt eine starke Convexität.

Indication und Operation. (11. Mai 78.)

Resectio Choparti totalis duplex mit Tenotomie der Achillessehne auf der rechten Seite mit gutem Verlauf beiderseits.

(22. Juni) Wunden schön geheilt. (6. Juli) Equinus und Varus bestehen immer noch in geringem Grad. Patient bekommt seinen Apparat. (18. Juli) Patient wird entlassen. Die Stellung des Fusses bessert sich zusehends durch den elastischen Zug, welcher an der Maschine angebracht ist, so dass die Stellung des Fusses eine normale wird. Patient geht gut ohne Beschwerden.

Status praesens. (Mai 1889.)

Patient sieht gut aus. Beide Oberschenkel sind gut entwickelt, der linke jedoch stärker als der rechte. Patient geht ganz gerade ohne zu hinken mit etwas steif gehaltenem rechtem Bein. Rechts etwas genu recurvatum, 190°. Der rechte Unterschenkel ist sehr dünn, er zeigt am untern Ende eine sehr starke Einwärtskrümmung. Patient geht auf der ganzen linken Sohle und auf der rechten Fussspitze etwas auf der Aussenseite. Links Spinae. ant. sup.-malleol. ext. 86 cm., rechts 85 cm. Unterschenkel von der Gelenklinie bis Malleol. ext. 36. links, dagegen 35 rechts. Beim Stehen ist die rechte spin. ant. sup. etwa 7 cm. höher als links.

Der linke Fuss kann bis etwas über den rechten Winkel dorsal gebeugt werden. Supination beschränkt. Pronation null. Der rechte Fuss zeigt noch ein wenig Equino-varusstellung. Patient geht gut auf den 3 letzten Metatarsalknochen. Dorsalflexion geht nicht über 120°. Plantarflexion 135°. Umfang der Wade links 29 gegen 25 rechts. Länge des Fusses links 20,5 cm. gegen 16,5 cm. rechts. Zehen gut beweglich. Passiv ist weder im Fuss noch im Chopartgelenk Beweglichkeit vorhanden. Patient kann, nach seiner

Aussage, lange Fusstouren machen. Daraus entnehmen wir ein befriedigendes Resultat linkerseits und eine *geringe Besserung* rechterseits.

Nr. 32. Fall 31.

(15 Jahre alt. (1887.)

Anamnese. (29. IX. 87.)

Beide Füsse waren in Equino-varus-Stellung bei der Geburt. Als die Kleine halbjährig war, wurden ihr Gypsverbände angelegt. Der rechte Fuss wurde dadurch etwas gebessert, links dagegen konnte man keine Besserung wahrnehmen. Patientin ist sonst gesund.

Status praesens. (29. IX. 87.)

Das Mädchen hat etwas dünne Beine beiderseits. Die Unterschenkel sind namentlich ausgesprochen atrophisch. Lage in Klumpfussstellung. Rechts lässt sich aber der Fuss mit Gewalt über den rechten Winkel aufrichten. Soll daher nur Scarpa'schen Schuh mit elastischem Zuge tragen. Links dagegen ist die Aufrichtung nicht möglich. Die Ferse bleibt 2 cm. über dem Boden bei stärkster Dorsalflexion und die vordere Fusshälfte ist in einem Winkel von etwa 45° medianwärts abgewichen. Bewegungen des Fusses sind sehr beschränkt.

Operation. (30. IX. 87.)

Resectio im Chopart totalis mit nachfolgendem Gypsverband. Der Fuss bekommt dabei eine schöne Form (19. X.). Das Kind wird heute in einem Gypsverband entlassen.

Status praesens. (März 1889.)

Das Kind geht sehr gut, man sieht auch nichts von Hinken. Die Stellung der Füsse lässt nichts zu wünschen übrig. Dorsalflexion bis zum rechten Winkel, passiv auch nicht weiter. Plantarflexion zeigt activ 106°, passiv ebenfalls nicht mehr. Linke Wade 0,5 bis 1 cm. dünner als die

rechte. Am Fussrücken keine Entstellung. Das linke Bein ist nicht kürzer als das rechte. Der linke Fuss wird auf der ganzen Planta aufgesetzt. Die vordere Fusshälfte zeigt keine Einwärtsdrehung und das Knie kann etwas über die gerade Linie nach vornen gebeugt werden, ohne dass die Planta sich emporhebt. Keine genua recurvata. Hier können wir ein befriedigendes Resultat wahrnehmen aus einem Zustande, der doch früher zur Genüge, aber fruchtlos, orthopaedisch behandelt worden war.

Nr. 33. Fall 32.

6 Jahre alt. (1888.)

Anamnese.

Der Pes varus ist angeboren. Patientin stammt aus gesunder Familie. Vor zwei Jahren Redressement forcé mit Tenotomie im hiesigen Kinderspital ausgeführt von Professor Demme. Gypsverband angelegt und vier Wochen liegen gelassen. Es wurde dann der Patientin eine Maschine mit Seitenschienen versehen, angelegt. Obige Maschine wurde mit Beckengurt fixirt. Bis vor 6 Monaten, also $1^1/_2$ Jahr, wurde die Maschine mit gutem Erfolg getragen, doch weil sie zu klein geworden, wurde sie nicht mehr gebraucht und im Laufe einiger Wochen war das Recidiv nun da.

Status praesens. (20. VII. 88.)

Patientin ist gesund und munter, man sieht sonst keine Zeichen von Missbildung am Körper. Der Fuss steht in starker Varusstellung. Die Sohle sieht fast ganz nach Innen. Am rechten äusseren Fussrande eine haselnussgrosse Schwiele. An der äussern Seite des rechten Fussrückens sieht man zwei Vorsprünge, die scheinbar dem Talus und dem Calcaneus angehören. Die Bewegungen im rechten Fusse sind alle beschränkt, besonders Pro- und Supination. — Achillessehne rechts mässig gespannt, in Folge dessen auch eine geringe Equinusstellung existirt. Unterschenkel ist rechterseits stark

atrophisch. Betreff der inneren Organe sind sämmtliche gesund.

Operation. (2. VIII. 88.)

Keilresection aus dem Chopart'schen Gelenk, darauf die Naht Gypsverband ohne Drainage. Temperaturen 37° — 38° (5. VIII.). Entfernung der oberflächlichen Nähte. Die Wundränder gehen stark auseinander. Es werden fünf Knopfnähte angelegt. Die Temperatur sinkt auf 37,1° — 38,5° (9. VIII.). Entfernung der Nähte. Die Wundränder klaffen nur noch wenig. Der Verband besteht aus Jodoformgase. Temperatur wieder normal (24. VIII.). Gypsverband (27. VIII.). Patientin wird im Gypsverbande entlassen und befindet sich ganz wohl.

Status praesens. (März 1889.)

	Sinist.	Dext.
Spinae ant. sup. illei. — mall. ext.	53 cm.	54 cm.
» » » » » int.	52 »	53 »

75° ist die grösste passive Plantarflexion. 78° ist die grösste active Plantarflexion. Die Fussstellung ist eine sehr schöne. 82° passive Dorsalflexion und 89° die grösste active Dorsalflexion. Der Unterschenkel ist sehr atropisch rechterseits. Flexion und Extension sind activ nur schwach ausführbar. Supination und Pronation sind gar nicht möglich. Das Kind trägt noch einen Scarpa'schen Schuh. Fusslänge ist 3 cm. kürzer als beim gesunden. Links 17, — rechts 13,5. — Wadenumfang 20 cm. links und 18 cm. rechts. Hier haben wir ein befriedigendes Resultat.

Nr. 34 und 35. Fall 33.

2 Jahre alt. (1884.)

Anamnese. (22. X. 83.)

Patient ist mit Klumpfüssen und Händen auf die Welt gekommen. Die Mutter will seit dieser Zeit keine Zunahme

des Leidens bemerkt haben. Laufen konnte Patient nicht, aber wusste sich mit den Händen zu helfen. Patient stammt aus gesunder Familie. Eine Schwester war normal gegliedert und starb am 7. Tage post partum in Folge eines Herzfehlers. Während der Schwangerschaft dieses Kindes hat die Mutter nichts Abnormes bemerkt. Das Kind ist zur rechten Zeit und ohne Beschwerden von Seiten der Mutter geboren worden. Es war aber sehr schwächlich. Die Arme des Knaben waren nicht grösser als Mannesfinger. Der rechte Arm blieb immer zurück, so dass das Kind ihn kaum bis zu horizontaler Lage heben konnte. Die Füsse sind dagegen gleich geblieben. Patient hat nie versucht auf seinen Füssen zu stehen.

Status praesens. (9. XII. 83.)

Das Kind zeigt einen auffallend breiten Schädel. Die Zehen sind gut entwickelt. Der Körper zeigt im Grossen und Ganzen nichts Abnormes, ausser zwei Klumphänden und Füssen. Die Hände stehen in Ulnaradduction und Flexion. Bewegungen der Hände sind ziemlich beschränkt doch möglich. Die Füsse stehen in Equino-varusstellung. Der Varus wird passiv zum grössten Theil ausgeglichen. Die Muskeln, welche in Narcose untersucht wurden, zeigen ein normal elektrisches Verhalten.

Operation. (10. XII. 83.)

Resection des Taluskopfes beiderseits. Tenotomie der Achillessehne mit darauffolgendem Gypsverband. Die Heilung verlief ohne Fieber. Die Equinusstellung wird dabei vollständig korrigirt (21. XII.). Am linken Fuss entsteht ein kleiner Abscess (31. XII.). Die Wunden sind fasst ganz geschlossen (4. I. 84.). Die Wunden sind seit einigen Tagen ganz geschlossen (8. I.). Nach einmonatlicher Dauer wird Gypsverband abgenommen (10. I.). Der linke Fuss ist geschwollen. Fieber ist bis auf 38,5° (12. I. 84.). Kein Fieber mehr (16. I.). Keine Schwellung mehr. Patient wird heute entlassen.

Operation. (XII. 88.)

Wegen nicht korrekter Stellung der Füsse soll eine neue Stellung der Füsse vorgenommen werden. Keilresection an beiden Chopart'schen Gelenken mit nachfolgendem Gypsverband. Verlauf gut. Entlassung zwei Monate später.

Status praesens. (März 1889.)

Patient geht ohne zu hinken. Er scheint dennoch immer schwach, bedingt durch die hochgradige Atrophie der untern Extremitäten. Patient tritt auf voller Planta beiderseits auf. Die Beine sind beiderseits gleich lang. Fusslänge links 16 cm. im Gegensatze zu dem rechten Fuss 17 cm. Wadenumfang links 20 cm. und 21,5 rechts. Die Dorsalflexion ist auf beiden Seiten bis 85° ausführbar. Patient trägt noch seinen Scarpa. Die Beweglichkeit ist schwach, doch möglich; nur Supination und Pronation nicht gut ausführbar. Hier dürfen wir ein befriedigendes Resultat konstatiren.

Nr. 36 und 37. Fall 34.

4 Jahre alt. (1884.)

Anamnese. (8. III. 83.)

Patient soll mit diesen Pedes equino vari auf die Welt gekommen sein.

Status praesens. (14. III. 83.)

Der Knabe zeigt beiderseits hochgradige Klumpfüsse. Die Unterschenkel sind stark atrophisch. Die Planta der Füsse schaut nach hinten und die vordere Fusshälfte steht im rechten Winkel zum Unterschenkel nach einwärts gekehrt. Ausserdem zeigt der Knabe ein stupides Aussehen.

Operation. (15. III. 83.)

Winkelschnitt und Resectio im Chopart ausgedehnt mit Eröffnung des Fussgelenkes. Ein Theil des cuboides, das Naviculare, der Taluskopf und ebenso das sustentaculum tali werden entfernt. Auf beiden Seiten wird obige Operation ausgeführt, sodann Nähte angelegt und Verband aus Subli-

mat crull. bestehend. (18. III.) Abends 38,2°. (19. III.) Verbandwechsel, Wunde sieht gut aus. (22. III.) Verbandwechsel, Nähte entfernt. (31. III.) Seit 4 Tagen dauernde Temperaturerhöhung. Abends bis 39°. (17. IV.) Die Wundränder klaffen nicht. Der neue Gypsverband wird gefenstert am rechten Fusse. (20. IV.) Wegnahme des Gypsverbandes und Anlegen einer Maschine. (23. IV.) Entlassung.

Status praesens. (März 1889.)

Patient ist geistig sehr schwach. Seine Sprache ist schwer möglich und kaum verständlich. Man hat es mit einem stupiden Individuum zu thun. Die Beine sind ziemlich atrophisch, doch gebraucht er dieselben ohne Mühe und ohne Maschine seit einem halben Jahre. Die Füsse sind noch etwas plump und die vordere Hälfte, resp. die Spitze vom Fusse etwas nach Innen gekehrt.

	Sinist.	Dext.
Grösste passive Dorsalflexion	80°	85°
Spin. ant. sup. os. illei. mall. ext.	59 cm.	59 cm.
» » » » » planta	63 »	64 »

Da man sich mit dem Patienten nicht verständigen kann, so mussten wir die active Beweglichkeit im Fussgelenk und im Chopart aufgeben. Somit ein befriedigendes Resultat.

Nr. 38 und 39. Fall 38.

½ Jahr alt. (1883)

Anamnese. (23. IV. 83.)

Pedes vari congeniti. Sonst ist nichts zu ermitteln.

Status praesens. (11. V. 83.)

Der Kleine, ein kräftiger Junge, zeigt leichte Zeichen von Rachitis am Thorax. Symetrische Klumpfüsse. Die Planta beider Füsse ist direkt nach Rückwärts gekehrt. Unterschenkelmuskulatur nur mässig atrophisch. Mit Gewalt lässt sich der Varus ziemlich, doch nicht vollständig ausgleichen. Der Equinus lässt sich dagegen gar nicht aufrichten, sodass auch

dann die Fussaxe noch in die Verlängerung des Unterschenkels fällt.

Operation. (11. VI. 83.)

Resectio im Chopart, keilförmig beiderseits. Darauf folgt Gypsverband. (10. VII.) Wunden ganz vernarbt. (22. VII.) Patient wird heute entlassen mit Scarpa'schem Schuh. Der rechte Fuss ist in schöner Stellung, der linke ist weniger schön. Die Plantar- und Dorsalflexionen lassen sich ziemlich gut ausführen. Pro- und Supination noch sehr beschränkt. Die Wunden sind vollkommen geheilt. Die Beine scheinen nicht atrophisch zu sein.

Status praesens. (Mai 1889.)

	Sinist.	Dext.
Spinae ant. sup. illei-mall. ext.	58	57
Länge des Fusses	16	17
Wadenumfang	19	19
Grösste activ Dorsalflexion .	80°	85°
» passiv » .	70°	75°

Bewegungen im Fussgelenk sind noch gering ausführbar. Der Junge tritt auf voller Sohle. Die Form des Fusses ist befriedigend. Der Junge geht gut und braucht keine Maschine, sodass der *kontrolirende Arzt sich mit dem Resultat als sehr befriedigt erklärt.* Es sind beiderseits genua valga vorhanden!

Nr. 40. Fall 40.

14 Jahre alt. (*1883.*)

Anamnese. (30. IX. 83.)

Patientin stammt aus gesunder Familie. Patientin soll mit dem linken Pes varus auf die Welt gekommen sein. Die falsche Stellung soll seitdem nicht zugenommen haben. Die linke Wade soll immer dünner als rechts gewesen sein. Als 3 jähriges Kind trug Patientin einen Apparat, den sie seither bis jetzt stets getragen hat. Dabei soll eine leichte Besserung eingetreten sein.

Status praesens. (29. X. 83.)

Das Mädchen hinkt sehr stark, doch ist sie körperlich gut entwickelt. Der linke Ober- und Unterschenkel dagegen verhältnissmässig dünn. Das Becken ist auf der linken Seite gesenkt, und die Wirbelsäule entsprechend verbogen. Am Herz ist ein anaemisches systolisches Geräusch zu hören. Am Halse ist eine Vergrösserung der Schilddrüse weich und besonders den linken Lappen betreffend.

	Dext.	Sinist.
Spin. ant. sup. illei. — mall. ext.	78,5	74
» » » » — mall. int.	76,5	73,5.

Spin. ant. sup. Gelenklinie beiderseits 46 cm. Der Quadriceps ist sehr käftig, ebenso verhält es sich mit den Adductoren. Die Flexoren sind dagegen schwach. Der Fuss zeigt exquisit Equino-varusstellung. Die Zehen und der Fuss sind activ unbeweglich. Vordere Fusshälfte exquisit atrophisch. Der linke Fuss ist kleiner als der rechte.

Operation. (6. XII. 83.)

Resectio totalis im Chopart. Gypsverband mit vorderen Schienen mit gutem Verlauf. (10. I. 84) Das linke Bein ist 4 cm. kürzer als das rechte. (14. I.) Patientin kann auf ihrem Scarpa'schen Schuh gut gehen und wird daher heute entlassen.

Status praesens. (März 1889.)

Flexion und Extension activ schwach. Supination und Pronation gar nicht.

	Sinist.	Dext.
Fibularköpfchen malleol. ext.	30 cm.	34 cm.
Fusslänge	17 »	21,5 »

Unterschenkel linkerseits atropisch. Grösste passive Dorsalflexion links 85°. Der Unterschenkel scheint etwas nach vornen über die Talusrolle zu ruhen. Die Fussstellung ist nicht sehr schön, obwohl *die Fussform als ein sehr schönes Endresultat* betrachtet werden muss. Patientin trägt keine Maschine mehr und auch keinen besonderen Schuh. Der Fuss ist bedeutend disproportionirt zur Unterschenkelgrösse.

Nr. 41. Fall 39.

18 Jahre alt. (1883.)

Anamnese.

Patientin stammt aus gesunder Familie. Der Vater ist 77 Jahre alt, die Mutter 61. Patientin ist das jüngste von 5 Geschwistern. Sie war bis zum 10. Lebensmonat ein kräftiges gesundes Kind und konnte ohne Beihülfe marschiren. Mit dem 10. Monat wurde sie plötzlich krank und lag circa 4 Wochen schwer krank zu Bette. Nähere Auskunft über das Wesen dieser Krankheit kann Patientin nicht geben. nur soviel steht fest, dass es eine acute und schwere Krankheit war. Nach 4 Wochen trat Reconvalescenz ein und die Eltern beabsichtigten das Kind aufstehen zu lassen. Es konnte aber weder gehen noch stehen; erst nach Verlauf eines Monats konnte Patientin wieder laufen, nachdem, wie sie sagt, sie es gerade von Neuem habe lernen müssen. Zu dieser Zeit soll der Fuss noch in normaler Stellung gewesen sein. Die heute vorliegende Formveränderung bildete sich erst nach und nach heran und hatte ungefähr mit dem 12. Lebensjahre den heutigen Grad erreicht. Gut laufen konnte sie nie und hinken musste sie stets. Vom 15. Lebensjahr an war die Streckung des rechten Knies nicht mehr möglich. Als Grund dieser Erscheinung vermag Patientin uns nichts Genaueres anzugeben. Auf ärztlichen Rath hin suchte Patientin sofort den hiesigen Inselspital auf und wurde einige Zeit in der internen Abtheilung desselben erfolglos elektrisirt.

Status praesens. (8. VI. 83.)

Wohlgebildeter Oberkörper. Die linke Schulter zeigt eine bedeutende Atrophie. Der Deltoïdes ist gar nicht zu fühlen. Humeruskopf ragt aus dem Oberarm heraus, ebenso der Proc. coracoides. Der M. cucularis ist gut entwickelt, Infraspinatus atrophisch. Der Supraspinatus ist weniger gut zu beurtheilen. Der Pectoralis ist gut ausgebildet. Patientin geht auffallend hinkend mit rückwärts gebeugtem Gesäss. Wenn sie auf dem linken Bein allein steht, so kann

sie den Körper gut halten. Wenn sie dagegen auf dem rechten Beine steht, so krümmt sich der Körper nach vornen. In der Rückenlage wird das Bein flectirt gehalten, und man konstatirt eine bedeutende Lordose. Das rechte Bein kann gestreckt nicht gehoben werden, dagegen kann Patientin mit dem rechten Bein eine leichte Flexion machen. Das linke Bein kann in dem Hüftgelenk gebeugt und mit ziemlich grosser Kraft gestreckt werden. Ab- und Adduction ziemlich normal. Ebenso verhält es sich mit der Streckung und Beugung des linken Kniegelenkes. Beide Unterschenkel sind atrophisch. Die Bewegungen im rechten Fuss sind beschränkt. Dorsalflexion bis zum rechten Winkel. Zehenbewegungen normal beiderseits, doch sind an beiden Füssen die grossen Zehen dorsalwärts subluxirt. Rechts funktionirt der Quadriceps ocuris nicht mehr. Links ist ein Pes equino-varus.

Operationsbericht. (12. VI. 83.)

Am rechten Bein wurde die Knieresection nach Kocher ausgeführt. Am linken Fuss eine Resectio totalis im Chopart mit nachfolgendem Gypsverband, beide mit gutem Verlauf. (30. VII. 83.) Patientin läuft mit Scarpa und Glasverband. (28. IX. 83.) Patientin trägt rechts immer noch einen Glasverband, linkerseits Scarpa und marschirt gut in aufrechter Haltung. Der linke Fuss steht schön, mit einer Spur von Varusstellung. Das rechte Bein ist um 5 cm. kürzer als das linke.

Status praesens. (Mai 1889.)

Patientin geht gut, sie trägt keine Maschine und auch keinen besondern Schuh, was allerdings ein gewisses Hinken bewirkt. Das rechte Bein ist 5,5 cm. kürzer als das linke. Der Fuss hat eine ziemlich schöne Form und dessen vordere Hälfte ist nur eine Spur nach Innen gekehrt. Beim Treten wird die ganze Planta des linken Fusses aufgesetzt, doch ist Neigung vorhanden die Aussenseite des Fusses mehr zu belasten. Beide Füsse sind von gleicher Grösse. Die Beweglichkeit im Fussgelenk ist schwach, doch vorhanden. Pro-

und Supination sind dagegen unmöglich. Dorsalflexion über den rechten Winkel. Daraus schliessen wir auf *ein befriedigendes* Resultat.

Nr. 42 und 43. Fall 41.

26 Jahre alt. (1887.)

Anamnese.

Nichts genaues aus Patienten zu eruiren.

Status. (4. II. 87.)

Pedes vari congeniti mit aller Wahrscheinlichkeit.

Operation. (5. II. 87.)

Es wird ein äusserer Winkelschnitt mit der Spitze nach vorwärts gerichtet vorn am Malleolus ext. angebracht. Es wird sodann die Resectio posterior im Chopart ausgeführt mit nachfolgendem Gypsverband. Dieselbe Operation wird an beiden Füssen gemacht. (13. III. 87.) Patient kann gut gehen und somit wird er in einem Wasserglasverband entlassen.

Status praesens. (März 1889.)

Patient geht ein wenig lahm! Die beiden Füsse sind gerade und Patient tritt auf voller Planta beiderseits auf. Die Füsse sind von gleicher Länge. Eine geringe Atrophie der Unterschenkel ist beidseitig vorhanden. Bewegungen im Sprunggelenk sind möglich, doch schwach, wogegen Pro- und Supination activ nicht ausführbar sind. Das linke Bein ist um 3 cm. kürzer als das rechte und zwar schon von früher her. Beidseitig kann man die Dorsalflexion über den rechten Winkel hinausbringen. Patient theilt uns mit, er sei mit dem Resultat zufrieden.

Nr. 44 und 45. Fall 42.

8 Monate alt. (1884.)

Anamnese.

Die Familie ist gesund. Es sind in derselben keine Missbildungen bekannt. Der Knabe hat seine Pedes vari auf

die Welt gebracht. Sie waren damals entschieden stärker verbogen als jetzt, denn auf Rath eines Arztes haben die Eltern Redressirungsversuche gemacht. Das Knie war sonst immer gesund.

Status praesens. (16. VI. 84.)

Beiderseits symetrische Pedes equino-vari, welche mit Kraft nicht zu korrigiren sind. Die Spitze des Fusses ist ganz nach Innen gekehrt.

Operation. (17. VI. 84.)

Tenotomie der Achillessehne und Resectio totalis im Chopart mit gutem Verlauf (21. VIII. 84.) Das Kind konnte wegen einer starken und hartnäckigen Diarrhoe nicht entlassen werden, doch da dieselbe nun aufgehört hat, so verlässt uns Patient. Seine Füsse sind in ordentlicher Stellung und deren Funktionen ohne Schmerzen ausführbar.

Status praesens. (Mai 1889.)

Beide Beine sind atrophisch im mittleren Grade.

Spin. ant. sup.-mall. ext. 62 cm.
» » sup.-planta 66 »

Die Fussspitzen sind noch immer eine Spur nach Innen gekehrt. Doch tritt Patient beiderseits auf voller Planta auf. Die Dorsalflexion kann über den rechten Winkel hin ausgeführt werden. Beweglichkeit im Sprunggelenk ist vorhanden, doch nicht ausgiebig. Patient macht grosse Fusstouren ohne je Schmerzen zu verspüren. Fusslänge 18 cm. rechts, 19 cm. links.

Also wiederum ein günstiges Resultat zu konstatiren.

Nr. 46. Fall 43.

3 Jahre alt. (1883.)

Anamnese. (24. VII. 83.)

Patient hat einen Pes equino varus auf die Welt gebracht und trägt seit zwei Jahren einen Scarpa'schen Schuh ohne welchen Erfolg.

Status. (28. VII.)

Pes varus sinister mit Atrophie des Ober- und Unterschenkels. Der Varus kann ziemlich gut ausgeglichen werden. Der Equinus dagegen nur bis 120°.

Operation. (28. VII.)

Resectio totalis im Chopart mit sofort darauf folgendem Gypsverband (2. VIII.). Nähte entfernt (23. VIII.). Patient wird heute mit Scarpa'schen Schuhen entlassen.

Status praesens. (März 1889.)

Mit seinem Apparat geht das Kind sehr gut! Eine Narbe auf dem Fussrücken. Wade nur mässig entwickelt. Unterschenkel dünn. Der Fuss hat noch eine deutliche Klumpfussstellung. Auf dem hintern Theil des Fussrückens eine stärkere Vorwölbung. Dorsalflexion, grösste 97°. Plantarflexion frei. Flexion und Extension des Fusses sind möglich, doch nicht ausgiebig. Pro- und Supination sind dagegen nicht ausführbar. Länge des Fusses 15 cm. gegen 17 cm. auf der gesunden Seite. Fussspitze noch etwas nach Innen gekehrt. Beim Gehen ohne Apparat setzt der Junge nur die äussere Fusshälfte und die Fussspitze auf. Unterschenkel 23 cm. rechts im Gegensatz zu 22 cm. links gerechnet von der Gelenklinie bis Malleolus ext. Ausgesprochenes genu recurvatum. Mangelhaftes Resultat.

Nr. 47 und 48. Fall 46.

6 Jahre alt. (1883.)

Anamnese.

Patientin hat seit ihrer Geburt Pedes equino-vari. Mit vier Jahren wurde die Tenotomie der Achillessehne beiderseits vorgenommen, aber erfolglos. Ebensowenig Erfolg wies das Tragen von Scarpa'schen Schuhen auf, zwar nach der Aussage des Arztes soll eine bedeutende Besserung eingetreten sein.

Status praesens. (26. III. 83.)

Pedes equino vari congenit. Fussrücken in der Gegend des Taluskopfes sehr stark vorgewölbt. Die Varusstellung lässt sich mit Leichtigkeit ausgleichen, nicht aber der Equinus. Die Oberschenkel sind kräftig und gut entwickelt. Die Unterschenkel sind dünn, dennoch immer muskulös. Leichte genua valga, offenbar wegen der Einwärtsdrehung der Fussspitze.

Operation. (26. III.)

Resectio totalis im Chopart mit nachfolgendem Gypsverband und sehr guter und rascher Heilung (23. IV.). Gypsverband entfernt (5. V.). Patientin wird heute entlassen. Sie kann den Fuss sehr gut heben und senken. Die X-Beine sind fasst verschwunden. Schuhe mit Doppelseitenschienen. Allgemeines Befinden gut. Patientin geht gut und ohne Schmerzen.

Status praesens. (März 1889).

Links Resultat sehr gut. Activ nahezu, passiv leicht bis zum rechten Winkel flektirbar. Rechts dagegen blos bis 110°. Plantarflexion frei. Pro- und Supination wenig ausführbar. Geht sehr gut mit gewöhnlichen Schuhen und $1^1/_2$ cm. hohe Ferse. Im Stehen macht sie eine geringe Hyperextension, wenn sie die Ferse fest aufsetzen soll. Sie kann übrigens gehen so lang sie will, sie hinkt nie und klagt niemals über Schmerzen. Sie tanzt sehr gut, so dass die Angehörigen mit dem Resultat sehr zufrieden sind. Auf beiden der hervorragenden Malleolen ext. haben sich Hühneraugen gebildet. Die Form des Fusses ist eine gute, vorn etwas breit, der Fussrücken etwas dick, stark gewölbt. Die Fussspitzen sind gar nicht einwärts gekehrt.

Wir dürfen somit *links ein gutes Resultat*, fast Heilung konstatiren. Rechts ist dagegen *die Besserung* nicht so *hochgradig*, doch welche vorhanden.

Nr. 49. Fall 47.

10 Jahre alt. (1883.)

Anamnese.

Patient hat einen linken Pes equino varus auf die Welt gebracht. Ein Arzt legte dem vier Wochen alten Kindchen einen Gypsverband an ohne welche Besserung. Ebenso erfolglos waren zwei Tenotomien der Achillessehne mit Gypsverbänden und nachherigen Scarpa'schen Schuhen. Der Fuss wurde eher stärker gebogen. In der Familie Tuberculose (Grossvater, Grossmutter, Tante etc. etc.).

Status praesens. (9. III. 83.)

Ein zarter Junge von anaemischem Aussehen, etwas mager. Linker Unterschenkel atrophisch, ohne auffällige Verkürzung. Der rechte Fuss ist normal, der linke steht in Varusstellung. Die vordere Hälfte steht im rechten Winkel zum Unterschenkel. Auf dem Dorsum fühlt man die vorspringende Talusrolle etwas einwärts vom calcaneus. Aschillessehne nicht gespannt, doch deutlich vorstehend.

Operation. (10. III. 83.)

Resectio totalis im Chopart'schen Gelenk mit darauf angelegtem Gypsverband. Der Verlauf war stets fieberfrei, doch die Wunde zeigt sehr schlechte Granulationen, was Lapisbehandlung erforderte. Patient erhielt gleich 1,0 Salicylsäure (16. IV.). Die Wunde ist ganz geschlossen. Gypsverband wird entfernt und Scarpa'sche Schuhe angelegt. Patient empfindet keine Schmerzen (27. IV.). Patient wird heute entlassen; er geht mit den Scarpa'schen Schuhen sehr gut.

Status praesens. (März 1889.)

	Sinist.	Dext.
Spin. ant. sup. os. illei. — mall ext.	83,—. cm.	87,—. cm.
Spin. ant. sup. os. — planta aussen	88,5. »	91,5. »

Der Unterschenkel etwas atrophisch. Der Oberschenkel fast nicht. Fusslänge 20 cm. links, im Gegensatze zu 21,5 rechts. Flexionen und Extensionen sind mit dem kranken

Fusse ziemlich gut möglich. Supination und Pronation nicht. Die Form des Fusses ist ziemlich schön. Auf der äusseren Seite des Fusses sind Schwielen vorhanden, weil er trotz vollständigem Auftreten auf der Planta doch den Druck mehr auf die äussere Seite wirken lässt. Grösste active Dorsalflexion 80°. Grösste passive Dorsalflexion 72°. Daraus dürfen wir folgendes entnehmen: Der Junge ist fünf Jahre lang in Gypsverbänden gelegen, ausserdem tenotomirt, doch alles vergebens, bis obige Operation ausgeführt wurde, welche ihm ein leidliches Dasein sicherte und uns ein ordentliches Resultat lieferte.

Nr. 50. Fall 48.

5 Jahre alt. (1884.)

Anamnese.

Pes varus congenitus früher ohne Erfolg tenotomirt.

Status praesens. (20. III. 84.)

Mässige Atrophie des Oberschenkels und hochgradige Atrophie des Unterschenkels, namentlich der Wadenmuskulatur. Pes varus höchsten Grades. Starkes Vorspringen des Taluskopfes und Proc. ant. calcanei. Weder Varus noch Equinus lassen sich ausgleichen.

Operation. (20. III. 84.)

Resectio totalis im Chopart mit nicht vollständiger prima reunio. Die Verbände sind immer mit Blut getränkt. Fieber stieg bis 38,7° (27. III). Temperatur normal (12. IV.) Wundränder noch nicht ganz verwachsen. Secretio null. Allgemeines Befinden gut (14. IV.) Entlassung im Gypsverband, nachdem die Wunde ganz geschlossen ist.

Status praesens. (März 1889.)

	Dext.	Sinist.
Spin. ant. sup. mall. ext.	62 cm.	65 cm.
» » » planta	66 »	70 »

Pro- und Supination gar nicht möglich. Flexion und Extension activ nur schwach ausführbar. Die Zehen sind gut beweglich. Grösste active Dorsalflexion 100°. Grösste passive

95°. Fusslänge 16 rechts, 19 cm. links. Unterschenkel atrophisch, doch scheint er seit der Operation stärker geworden zu sein! Der rechte Oberschenkel ist weniger atrophisch. Die Form ist ziemlich schön, denn es springen die Tarsusknochen noch etwas vor.

Hinsichtlich der Funktionsfähigkeit ein erfreuliches Resultat.

Nr. 51. Fall 51.

17 Jahre alt. (1881.)

Anamnese.

Patient kam mit linksseitigem Pes varus auf die Welt. Nach seinem ersten Lebensjahr wurde die Tenotomie gemacht. Seit dieser Zeit soll das linke Bein des Patienten dünner sein als das andere. In seinem dritten Lebensjahr bekam er einen Apparat, den er heute noch trägt. Der Fuss blieb immer noch in starker Varusstellung. Schmerzen beim Gehen oder Stehen hat Patient dennoch nie gehabt. Patient stammt aus gesunder Familie, in welcher Missbildungen ganz unbekannt sind.

Status praesens. (7. VI. 81.)

Patient hat auf der linken Seite einen Pes varus, so dass bei nach vorn gerichteter Patella der Fuss direkt medianwärts schaut und im rechten Winkel mit dem Unterschenkel steht. Dieser Winkel kann etwas verkleinert werden. Auf dem Dorsum des Fusses findet sich eine derbe wulstige Verdickung der Haut, welche dem stark vorstehenden Taluskopf entspricht. Auch der Processus anterior calcanei steht stark vor. Patient geht auf dem äussern Rande des Fusses. Der Unterschenkel ist viel dünner als der Gesunde und auch der linke Oberschenkel ist dünn.

Indication und Operation. (8. VI. 81.)

Es wurde zuerst beabsichtigt, den Taluskopf zu reseciren, doch als nach dieser Operation die Aufrichtung versucht wurde, so ergab sich, dass dieselbe weitaus ungenügend

wäre. Daher schritt man zu der anderen Operation, die totale keilförmige Osteotomie im Chopart (9. VI.). Temperatur 37,1. Patient hat über Schmerzen geklagt in der Nacht (14. VI.). Patient ist seit gestern afebril (18. VI.). Patient bekommt einen Gypsverband, an welchem ein Fenster angebracht wurde (19. VI.) Temperaturen steigen 38° und 39,5°. Es muss eine Infektion stattgefunden haben (20. VI.). Verband zweimal gewechsel. Eiterung ziemlich bedeutend - 38° — 39,2° (26. VI.). Temperaturen sind seit vorgestern gesunken. Sie markiren nun 36,8° — 36,6°. Die Schwellung in der Malleolengegend ist noch stark und die Eiterung ebenfalls (7. VII.). Die Wunde hat sich bereits geschlossen. Ein Gypsverband soll aufs Neue angelegt werden.

Status praesens. (März 1889.)

	Sinist.	Dext.
Spina ant. sup. os. illei. — mall. ext.	84 cm.	87 cm.
Spina ant. sup. os. illei. — planta ext.	89 »	93 »
Länge d. Füss. v. d. gr. Zehe. — calcan. Höhe	19 »	24 »

Grösste Dorsalflexion activer Natur 95°, passiver Natur 88°. Der Fuss hat eine etwas plumpe Form. Flexion und Extension sind möglich, doch nicht sehr ausgiebig. Pro- und Supination sind aber gar nicht ausführbar. Der linke Unterschenkel ist stark atrophisch. Der Oberschenkel ist es auch etwas, doch weniger. Patient kann grosse Fusstouren machen, hat nie Schmerzen empfunden und ist mit dem vorliegenden Resultat zufrieden. Zur Genüge orthopaedisch behandelt, aber ohne irgend welchen bleibenden Erfolg, hat erst die blutige Operation dem Patienten und uns ein gutes Resultat geliefert.

Nr. 52. Fall 53.

2 Jahre alt. (1885.)

Anamnese.

Dieser Knabe ist mit einem Klumpfusse auf die Welt gekommen. Die Mutter will während der Schwangerschaft nichts Abnormes bemerkt haben. Auf Anfragen ob sie einen Schreck

gehabt habe oder etwas Traumatisches erlitten hätte, verneint es die Mutter absolut. Sie will auch nicht Bewegungen der Frucht abnormer Intensität je gespürt haben. Betreff der Fruchtwassermenge, will die Mutter diesmal weniger gehabt haben als bei den andern Graviditäten. Sie hat zwar noch ein Kind, welches ein Jahr jünger ist wie unser Knabe, und dieses Kind ist auch mit Klumpfüssen geboren. Sonst in der Familie von Heredität will die Mutter nichts wissen. Der Knabe, den wir operirten, habe nie eclamptische Anfälle gehabt, wogegen das jüngere Mädchen während der Zahnperiode sehr viele solche Anfälle gehabt habe, so stark, dass die Eltern einigemale meinten es wäre schon der Exitus eingetreten. Die Mutter dieser Kinder hat nun von den ersten Tagen dieselben beide den nämlichen Manipulationen und Massage unterzogen und hat es so weit gebracht, dass bei dem Besuch in diesem Jahr, den wir dieser Familie machten, man mir in der That ein sehr schönes Resultat von einem orthopaedisch Behandelten zeigte, ebenso schön als die Fälle, die mir von Herrn Martin in Lausanne vorgestellt wurden. Die Mutter dieser Kinder hatte allerdings auch wahrscheinlich eine ähnliche Technik, wie die des oben genannten Orthopaedisten. Diese Frau gestand mir aber, dass wenn auch das Resultat ihres Mädchens als ein schönes zu nennen wäre, sie ruhelos ihren Knaben behandelt habe, doch sei bei diesem Falle nie von einer markirenden Besserung die Rede gewesen, so dass nach vielen, langjährigen, fruchtlos gebliebenen Anstrengungen die Eltern es für nothwendig hielten, den Knaben nach dem hiesigen Inselspital zu bringen. Halten wir vorläufig an dieser Thatsache fest.

Status praesens. (20. II. 85.)

Patient ist ein gut entwickeltes und genährtes Kind. Auf der Brust und im Bauche sind keine Besonderheiten. Der rechte Fuss steht in Equino-varusstellung. Activ wird er fast gar nicht benutzt. Patient tritt beim Gehen auf den

Fussrücken, indem die Fussspitze nach Innen sich dreht. Der Varus lässt sich mit Gewalt nicht ausgleichen.

Operation. (26. II. 85.)

Hautschnitt vom cond. ext. auf dem Fussrücken. Keine Tenotomie der Achillessehne. Resectio totalis im Chopart und die Aufrichtung gelingt bis 80°. (11. III.) Verbandwechsel, Wunde fast ganz geschlossen. (13. III.) Heute wird der Fuss aufgerichtet und mittelst eines Gypsverbandes fixirt. (14. III.) Patient wird heute mit ganz geschlossener Wunde entlassen.

Status praesens. (8. IV. 85.)

Patient hat den einen Fuss immer noch leicht in Equinovarusstellung. Die Wunde ist vollkommen vernarbt. Die Form des Fusses ist mässig schön. Die Aussenseite zeigt noch immer eine ziemlich bedeutende Convexität, welche ihre Höhe in der Gegend des Cuboïdes hat. Die Innenseite ist noch ziemlich stark concav. Der Fuss kann über den rechten Winkel (80° — 85°) gebracht werden. Pronation ist noch möglich, so dass die ganze Planta auf den Boden kommt. Der Fuss ist vollkommen schmerzlos. Patient geht ordentlich in Scarpa'schen Schuhen.

Status praesens. (Mai 1889.)

Der Junge läuft ohne Schuhe und hinkt nicht. Die Ferse des kranken Fusses berührt den Boden aber nicht, darum trägt der kleine Patient Scarpa'sche Schuhe mit dickeren Sohlen.

					Dext.	Sinist.	
Spin.	ant.	sup.-mall.		ext.	53,5	57	cm.
»	»	»	»	int.	51	54	»
»	»	»	Planta	ext.	54	58	»

Grösste active Dorsalflexion 88° und passiv 85°. Länge der Füsse 15 cm. für den rechten und 18 cm. linkerseits. Die Zehen sind gut beweglich. Die Bewegungen im Fussgelenk sind ziemlich gut möglich. Supination und Pronation sind dagegen gar nicht möglich. Die Tarsusknochen prominiren immer noch etwas, so dass man die Form des Fusses

nicht als eine schöne, noch weniger als eine normale betrachten kann. Also ein etwas mangelhaftes Resultat, doch in Hinsicht *auf Funktionsfähigkeit nimmt diese erlangte Besserung an Werth zu.*

Gypsverbände.

Nr. 53 und 54. Fall 55.

2 Jahre alt. (1874.)

Anamnese.

Die Mutter war bei dieser Schwangerschaft mehr behindert als bei den vorhergehenden Malen. Der Leib war grösser als gewöhnlich. Sie habe ferner in der Schwangerschaft einen Stoss zwischen zwei Rippen, durch die Hörner einer Kuh erhalten, worauf noch grössere Beschwerden auftraten. Die Nabelschnur sei 3 Mal um den Hals und 2 Mal um Bein und Fuss gewickelt gewesen, sodass sie die Geburt bedeutend erschwerte. Weder vor noch nach der Geburt des Kleinen sei Fruchtwasser geflossen. Das Kind sei ausserdem scheintodt gewesen.

Status praesens. (17. I. 75.)

Patient hat doppelte Klumpfüsse. Die Fussspitze schaut nach Innen und hinten. Unterschenkel beiderseits atrophisch. Auf dem Fussrücken springt der Taluskopf erheblich vor. Der Fuss zeigt die gewöhnliche Verbiegung concav nach Innen. Achillessehne sehr gespannt.

Operation. (17. I. 75.)

Gypsverbände zur Geradrichtung der Füsse. Links geht der Fuss dabei in seine normale Stellung über. Unter dem Gypsverband wird ein Fussbrett angelegt, welches mittelst Heftpflasterstreifen den Fuss möglichst gerade stellen soll. Das Knie nach aussen gezogen, damit das existirende genu

valgum korrigirt werde. Die Plantaraponeurose und die Achillessehne werden tenotomirt. Sodann der rechte Fuss gleich dem linken behandelt. (13. II.) Gypsverbände entfernt. (27. II.) Zweite Gypsverbände. Beide Füsse waren nämlich wieder in Equino-varusstellung gerathen. Die genua valga werden durch Heftpflaster redressirt. (7. IV.) Anlegung eines neuen Gypsverbandes auf gleiche Weise wie am (27. II.) (23. IV.) Links neuer Gypsverband. Der linke Unterschenkel ist etwas nach Innen rotirt, sodass die Patella dem äusseren condylus stark genähert erscheint. (24. IV.) Wird mit dem neuen Gypsverband nach Hause entlassen.

Status praesens. (März. 1889.)

		Dext.	Sinist.
Spin. ant. sup. mall. ext.		90	89 cm.
» » » planta »		96	94 »

Links ist die grösste active Dorsalflexion 70°, passiv 60°. Dieser Fuss hat Neigung Planus zu werden, ja eine Spur von Hakenfuss ist vorhanden, doch tritt er gewöhnlich beim Gehen auf die ganze Sohle. Rechts ist die grösste active Dorsalflexion 85°, passiv 70°. Links sind Flexion und Extension ziemlich gut möglich, auf der rechten Seite weniger. Beiderseits sind Pro- und Supination sehr schwach ausführbar. Links sind die Zehen gut beweglich, rechts nicht. Ober- und Unterschenkel beiderseits in hohem Masse atrophisch. Die Füsse sind nicht schön, sie sind lang und der Rücken derselben zählt entsprechend den Knochenvorsprüngen eine Menge von Hervorragungen und Vertiefungen. Der Gang ist steif wie auf Stelzen. Patient geht ohne Maschine. Beim Gehen gerathen die gekrümmten Zehen unter den Fuss. Hier ist die wüste Form des Fusses nicht einmal durch Schuhbekleidung zu verdecken, und der Gang, obwohl die Beweglichkeit der Gelenke vorhanden ist, lässt viel zu wünschen übrig, ja sogar alle Nachtheile, die von gewissen Seiten operirten Füssen zugeschrieben werden, sind hier zu finden, daher sehr mangelhaftes Resultat.

Nr. 55 und 56. Fall 58.

13 Monate alt. (1881.)

Anamnese.

Das Kind kam mit angeborenen Pedes vari zur Welt, ohne dass die Mutter einen Grund dafür anzugeben im Stande wäre.

Status. (1. X. 81.)

Das gut entwickelte Kind zeigt beiderseits Pedes vari mit im rechten Winkel medianwärts gerichteten Fusstheilen, ohne auffällige Narbenbildung, mit kräftig entwickelter Muskulatur der Unterschenkel. Auf der rechten Seite lässt sich die Varusbildung ohne grosse Gewalt fast ganz ausgleichen und der Pes equinus bis auf 100° aufrichten. Links ist die Varusstellung nur mit grosser Gewalt korrigirbar und die Equinusstellung bis 130° aufzurichten. Das Kind bekommt an dem rechten Fuss einen Scarpa über das Knie hinauf. Links einstweilen die Kochersche Klumpfussmaschine. (12. X. 81.) Beiderseits Tenotomien. Beide Füsse gut aufgerichtet und Gypsverbände angelegt. (13. X.) Patient ist unruhig, schreit viel, afebril. (14. X.) Patient ruhig, geht gut. (22. X.) Gypsverbände abgenommen, die Füsse sind schön aufgerichtet. (26 X.) Patient wird mit seinem Apparat entlassen; derselbe soll sich in einem Monate wieder zeigen.

Status praesens. (März 1889.)

Das Kind kann seine beiden Füsse normal dorsalwärts flectiren bis 70°. Plantarflexion frei. Die Planta zeigt immer noch eine sehr starke Wölbung, und zwar herrscht zwischen rechts und links kein wesentlicher Unterschied. Pro- und Supination ziemlich gut ausführbar. Waden ziemlich gut entwickelt, links zwar weniger als rechts. Links etwas genu recurvatum. Am Oberschenkel ist kein Unterschied wahrzunehmen. Länge des Beines rechts 60,5, links 60 cm. Das Kind geht ohne Apparat ganz gut. Das Kind zeigt etwas Valgusstellung beim Stehen. Der Apparat wurde bis zum

7. Monate getragen. Also ein befriedigendes Resultat.

Nr. 57. Fall 63.

5 Monate alt. (1876.)

Anamnese.

Es besteht rechterseits ein Pes equino varus. Aetiologisch ist nichts darüber zu ermitteln.

Operation. (9. VII. 76.)

Gypsverband von der Mitte des Oberschenkels bis zu den Malleolen mit vorderer Schiene und einer kleinen Schiene für die Kniekehle. Das Füsschen wird nur in Spitzfussstellung mittelst Flanellbinden gegen die äussere Holzschiene befestigt. Diese Manipulation wird täglich erneuert. Die Affection ist hier nicht sehr ausgesprochen, die Stellung lässt sich ziemlich leicht korrigiren, und zwar (20. VII.) Aufrichtung des Fusses mittels Gypsverband und Fusssohle. (3. VIII.) Gypsverband mit Aussenschienen angelegt, da der alte Verband gelockert war. (25. VIII) Tenotomie der Achillessehne mit neuem Gypsverband. (9. IX. 76.) Heute Abnahme des Gypsverbandes, normale Stellung des Fusses. Der Knabe mit Weber-Moos Maschine versehen geht sehr bequem, wird daher entlassen.

Status praesens. (März. 1889.)

Der Junge hinkt wenig beim Gehen. Er trägt keine Maschine mehr seit 7 Jahren, doch hat er einen besonderen Schuh mit einer aussen dickeren Sohle. Der Fuss ist leicht nach Innen gekehrt, Den Boden berührt er blos mit der Fussspitze. Die Ferse bleibt oberhalb. Grösste Dorsalflexion 90°. Der Fuss ist plumb und breit in der Malleolengegend und noch kürzer als der Gesunde. Flexion und Extension sind activ nur schwach möglich. Das kranke Bein ist 3 cm. kürzer als das Gesunde und auch weniger entwickelt als das linke. Pro- und Supination sind schwach möglich. Ein ziemlich befriedigendes Resultat, denn der functionelle Pes equinus

wäre zum Theil leicht dadurch zu korrigiren, dass Patient Schuhe mit dickeren Sohlen tragen würde.

Nr. 58. Fall 64.

6 Monate alt. (1876.)

Anamnese.

Es besteht rechterseits ein Pes equino varus congenitus in ziemlich ausgesprochenem Masse, nebenbei ist der Knabe sehr kräftig gebaut und spannt die Muskeln sehr stark.

Operation. (9. VII. 76.)

Ganz dieselben Manipulationen und denselben Verband wie bei vorhergehender Nummer. (14. VII.) Der Abstand der äussern Holzschienen wird vergrössert. (20. VII.) Der Fuss wird mittelst Gypsverband und einer Fusssohle aufgerichtet und damit nach Hause entlassen bis zur Tenotomie der Achillessehne, welche später stattfinden soll. (3. VIII.) Neuerdings mit Gypsverband nach Hause entlassen. (25. VIII.) Tenotomie der Achillessehne und Aufrichtung mit Gypsverband. (9. IX.) Patient wurde heute aus dem Gypsverband genommen. Der Fuss hat eine schöne gänzlich normale Form angenommen. Es wurde ihm der Apparat von Weber-Moos angelegt und das Kind nach Hause entlassen.

Status praesens. (März 1889.)

Der Knabe geht sehr gut und zwar ohne besonderen Schuh oder Maschine. Der Fuss ist eher eine Idee nach aussen gekehrt, ohne in Valgus überzugehen. Der Knabe tritt beim Gehen auf voller Sohle auf und kann grosse Touren ausführen, ohne je mehr mit dem behandelten Fusse zu ermüden als mit dem andern. Der Fuss ist 3 cm. kürzer als der linke und seine Form ist sehr natürlich ohne Hervorragungen. Flexion und Extension sind gut möglich. Beide Beine sind von gleicher Länge. Der kranke Unterschenkel ist etwas dünner, als der gesunde. Pro- und Supination sind ausführbar, also im Ganzen *ein sehr schönes Resultat.*

Nr. 59. Fall 66.

4 Jahre alt. (1880.)

Anamnese.

Patient war früher vom 23. IV—7. VIII. 78 in Behandlung.

Status praesens. (21. X. 80.)

Die kleine Patientin zeigt eine ausgesprochene Atrophie des Unterschenkels und auch in geringem Grade des Oberschenkels, vielleicht vom Schnüren her? Der linke Fuss lässt sich nicht über 110° aufrichten, zeigt eine Abknickung im Chopart mit innerer Concavität. Active Bewegungen sind blos gering im Talo-tarsal Gelenk. Die Zehen werden nur mit Kraft bewegt, also das Bild eines Pes equinovarus sinister congenitus.

Therapie. (2. XI. 80.)

Der Fuss wird gewaltsam aufgerichtet und in korrigirter Stellung mit nachfolgendem Gypsverband entlassen. Patientin geht für einige Zeit heim. (8. XI.) Der Fuss hat immer noch geringe Equino-varusstellung, so dass man in Narcose wieder die forcirte Aufrichtung beginnt und ein Gypsverband anlegt. (10. XI.) Patientin geht für 14 Tage heim. (29. XI.) Patientin bekommt ihren Apparat. Darin läuft sie gut.

Status praesens. (März 1889.)

Das Kind geht vorzüglich, stellt die ganze Planta auf. Der Fuss ist aber um 1,5 cm. kürzer als der gesunde und zugleich ist der linke Unterschenkel ziemlich atrophisch. Narbe ist noch vorhanden. Active Dorsalflexion bis 90° reichlich, Plantarflexion beschränkt. Passive Dorsalflexion 78°. Absolut keine Pro- und Supination möglich. Die Beine sind ganz gleicher Länge und die Fussrichtung ist gerade nach vorn gerichtet. Oberschenkel auch etwas dünn. Keine Scoliose. Also ein befriedigendes Resultat.

Nr. 60. Fall 67.

5 Monate. (1886.)

Anamnese.

Das Kind wurde mit einem pes varus sinister geboren. Der Varus hat seit der Geburt nicht zugenommen. Bis jetzt noch keine Behandlung. Das Kind ist sonst gesund. Unter den 5 Geschwistern und in der übrigen Familie ist kein ähnliches Leiden bekannt. Eins von diesen hat eine Coxitis. Vater und Mutter sind gesund.

Status praesens. (6. VII. 86.)

Das Kind zeigt spontane Bewegungen. Dorsalflexion des Fusses und der Zehen möglich. Beim Faraday der Peronei sieht man deutliche Contractionen. (14. VII.) Patientin hat den Soor, wird daher mit Borwasser ausgewaschen. (15. VII.) Tenotomie und Gypsverbände in mit Gewalt aufgerichteter Stellung. (26. VII.) Patientin wird entlassen und soll sich wieder zeigen. (23. VIII.) Der alte Gypsverband wird abgenommen, hat die Equinusstellung vollständig verloren, hat aber noch eine beträchtliche Adduction der Fussspitze nach Innen. Der Fuss wird nur bis auf 65° dorsalwärts gebeugt. Man macht noch 1 Gypsverband mit möglichst grosser Adduction und Dorsalflexion.

Status praesens. (März 1889.)

Patient geht gut auf volle Planta, doch ist die Spitze nach Innen ein wenig gedreht. Der Fuss in der Form erinnert noch etwas an Klumpfuss. Der linke Fuss ist 2 cm. kürzer als der rechte. Der kranke Unterschenkel, also links, misst 16 cm., rechts dagegen 19. Patient trägt immer noch Scarpa. Die Unterschenkel sind beiderseits gleich dick, doch zum grossen Theil Fettpolster. Wir haben hier wiederum *ein ordentliches Resultat.*

Nr. 61 und 62. Fall 69.

7 Monate alt. (1886.)

Anamnese.

Doppelseitiger Varus congenitus.

Status. (19. VIII. 86.)

Beim Faraday reagiren sämmtliche Muskeln. Es wird zur Therapie geschritten.

Therapie. (20. VIII. 86.)

Forcirte Aufrichtung der beiden Füsse, mit linkseitiger Tenotomie der Achillessehne, sodann Gypsverband. (24. VIII.) Patient wird heute im Verband entlassen mit der Weisung, in 4 Wochen zu erscheinen.

Status praesens. (März 1889.)

Fusslänge links 12,5 cm. und 14 cm. rechts. Flexion und Extension gut möglich, Grösste Dorsalflexion 85° rechts und 70° links. In der Talusgegend ist eine tiefe Einsenkung neben dem Malleolus ext. Die Fussspitze ist etwas nach Innen gekehrt. Er tritt meist *auf die äussere Seite des Fusses beim Gehen.* Also ein *ziemlich gutes Resultat mit merklicher Besserung.*

Nr. 63. Fall 70.

13 Monate alt. (1880.)

Anamnese. (26. XI. 80.)

Patient hat einen angeborenen rechtseitigen Pes varus, der mehrmals schon mit Gypsverbänden behandelt worden ist und seitdem auch einen Apparat trug.

Status praesens. (28. XI. 80.)

Der Knabe ist ein gut genährter Junge von sonst guter Körperconstitution mit schwachen Rachitissymptomen, so zum Beispiel Verdickung der unteren Radiusenden. Geringe Atrophie des rechten Unterschenkels, Equino-varusstellung des rechten Fusses. In der Rückenlage berührt die Planta die horizontale Unterlage. Taluskopf und das vordere Ende des Calcaneus prominiren stark hervor und sind von etwas verfärbter und verdickter Haut bedeckt. Der Varus ist verhältnissmässig ziemlich leicht auszugleichen. Bei forcirter Aufrichtung beträgt der Dorsalwinkel 112°. Die Fussspitze sieht genau medianwärts und steht genau im rechten Winkel zum Unterschenkel. Der Junge geht, aber auf der äusseren Kante.

Therapie. (29. XI. 80.)

In Narcose wird die Tenotomie rechterseits gemacht, der Fuss aufgerichtet und ein Gypsverband angelegt (4. XII.). Patient ist mit Rubeola inficirt worden und somit werden auch andere Kinder des Spitals angesteckt (6. XII.). Das Exanthem verschwindet (20. XII.). Gypsverband entfernt und Patient legt seine Klumpfussmaschine an (24. XII.). Heute wird Patient entlassen. Der Fuss steht im Apparat gut.

Status praesens. (Mai 1889.)

	Sinist.	Dext.
Spin. ant. sup. mall. ext. .	66,—. cm.	64,—. cm.
Länge der Füsse	20,5. »	19,—. »
Wadenumfang	21,—. »	20,—. »
Grösste active Dorsalflexion	95°	90°
» passive »	85°	82°

Bewegungen sind im Fussgelenk gut möglich. Pro- und Supination sehr beschränkt. Patient tritt auf voller Sohle auf. Die Form des Fusses ist eine schöne und Patient geht sehr gut ohne zu ermüden. Der kontrolirende Arzt sagt: Er wäre mit dem vorliegenden Resultat sehr zufrieden! Patient hat keine Maschine mehr.

Nr. 64. Fall 71.

6 Jahre alt. (1880.)

Anamnese. (16. XI. 80.)

Patientin soll bis zu ihrem zweiten Jahre ganz gesund gewesen sein, konnte normal gehen. Um diese Zeit bekam sie in einem Stuhle sitzend, einen Stoss von hinten. Sie fiel jedoch nicht. Gleich darauf soll das Stehen nicht mehr mögg gewesen sein, ebenso mit den Bewegungen der Beine (Blutextravasat im Wirbelkanal). Dem rechten Beine ging es bald besser, das linke dagegen blieb gelähmt. Sie trägt seither einen Gehapparat. Patientin war sonst nie krank.

Status praesens. (20. XI.)

Patientin ist ein ziemlich kräftiges Kind. Zähne unregelmässig. Beide Füsse sind in Equino-varusstellung. Links

sind keine Bewegungen möglich. Die Muskeln des Unterschenkels atrophisch. Die Equinusstellung beträgt 130°. Passiv kann man den rechten Fuss in einen rechten Winkel bringen, und auch den Varus ausgleichen. Die Muskulatur des Unterschenkels ist ziemlich gut entwickelt. Der linke Oberschenkel ist auch atrophisch, 23 cm. gegen 29 cm. auf der andern Seite. Beim Gehen tritt das Kind auf den äussern Rand des Fusses.

Therapie. (29. XI. 80.)

Links Tenotomie, forcirte Aufrichtung. Rechts Tenotomie und Aufrichtung ohne Gewalt (1. XII.). Patientin klagt über Schmerzen. Gypsverband abgenommen (3. XII.). Neuer Gypsverband (5. XII.). Patientin fühlt keine Schmerzen mehr (21. XII.). Patientin bekommt ihren Apparat und kann entlassen werden, doch bekommt sie Rubeola und muss nun für diese neue Krankheit gepflegt werden.

Status praesens. (März 1889.)

Patientin braucht beim Gehen einen Stock. Das linke Bein ist ein wenig dünner als das rechte, doch beiderseits ist Atrophie in mehr oder minderem Grade vorhanden. Das linke Bein ist auch um 2 cm. kürzer als das andere. Der linke Fuss ist vollständig activ bewegungslos. Der rechte ist etwas freier, doch nicht bedeutend. Der rechte Fuss ist etwas nach Innen gedreht, im Gegensatz zum linken, der ziemlich gerade steht. Seit einem Jahre trägt Patientin keine Maschine mehr. Patientin tritt aber auf die äussere Fusskante.

Im Ganzen also ein mittelmässiges Resultat.

Nr. 65. Fall 77.

4 Monate alt. (1886.)

Anamnese. (7. I. 86.)

Pes varus congenitus. Patient kam in einer normalen Lage auf die Welt.

Status praesens. (8. I. 86.)

Patient ist am Körper gut gebildet. Der linke Fuss normal, der rechte Fuss zeigt eine deutliche Varusstellung zweiten Grades. Der vordere Fussabschnitt steht in rechtwinkliger Stellung zum Unterschenkel. Bei vorwärts gerichteter Patella ist die Planta pedis direkt nach rückwärts gerichtet. Drucknarben sind keine zu sehen. Oberschenkel gut gebildet. Eine geringe Atrophie des Unterschenkels.

Operation. (8. I. 86.)

Tenotomie, forcirte Aufrichtung. Gypsverband mit Fussbrett und über das Knie hienauf reichend (12. I. 86.). Patient wird heute entlassen, hat an Magenkatarrh gelitten. Heute ist Patient ganz wohl. Die Mutter soll den Knaben in 14 Tagen wieder bringen.

Status praesens. (März 1889.)

Das behandelte Bein ist ziemlich stark atrophisch. Die Varusstellung ist noch in geringem Grade vorhanden; es hat sich ein Pes equinus entwickelt. Grösste Dorsalflexion 125°. Patient läuft ohne Mühe und trägt immer noch einen Apparat der in Basel konstruirt wurde. Die Beinlängen sind beiderseits gleich. Der Fuss auf der kranken Seite ist um 1,5 cm. kürzer als der linke und beim Gehen tritt blos die Fussspitze auf den Boden. Also ein mittelmässiges Resultat, doch so viel scheint gewonnen zu sein, dass er nicht mehr auf die äussere Fusskante treten muss.

Nr. 66 und 67. Fall 78.

18 Monate alt. (1886.)

Anamnese. (3. III. 86.)

Vari congeniti, doch scheint sich der Zustand verbessert zu haben. Die Gravidität war normal. Die Kindesbewegungen waren weniger intensiv als sonst. Es war eine Kopflage nach Angabe der Mutter. Am zehnten Tage wurde in St. Imier Gypsverband angelegt, welcher 14 Tage behalten

wurde. Von der sechsten Woche an wurde er von Dr. Schenk mit Apparaten und Verbänden behandelt.

Status praesens. (3. III.)

Das Kind zeigt normales Aussehen und kräftige Entwicklung. Die Füsse stehen beiderseits in Equino-varusstellung, so dass der äussere Fussrand nach unten sieht und die Fussspitze unter einem Winkel von 45° nach Innen von der Axe des Beines liegt. Die Stellunganomalie ist rechts etwas ausgesprochener als links.

Operation. (3. III.)

Der Junge wird tenotomirt beiderseits, sodann Redressement forcé mit darauffolgendem Gypsverband nach Wolff. (6. III.) Es wurde darauf noch ein Wasserglasverband angelegt.

Status praesens. (März 1889.)

Der Knabe geht mit beiden Füssen sehr gut, aber mit etwas einwärts gedrehten Füssen. Das Kind kann mit Leichtigkeit den linken Fuss dorsalwärts flectiren bis 72°. Die Plantarflexion ist hingegen beschränkt. Am rechten Fusse sind die Verhältnisse gleich, nur ist die Plantarflexion etwas ergiebiger. Beiderseits leichte Valgusstellung des Knies. Der Knabe geht hübsch. Von Narben nichts zu sehen. Also ein ziemlich befriedigendes Resultat.

Nr. 68 und 69. Fall 80.

4 Monat alt. (1887.)

Anamnese. (8. II. 87.)

Das Kind ist das 5te in der Familie. Die 3 ersten waren ganz normal. Das 4te starb am 2ten Tage und hatte ebenfalls dieselbe Difformität an einem Fusse. Bei dem 5ten sind beide pedes vari congenitaler Natur. Die Mutter giebt an, dass während der Schwangerschaft sie mehr Schmerzen gehabt habe, besonders auf der einen Seite, so dass sie gar nicht darauf liegen konnte. Bei andern Graviditäten war dies nicht der

Fall. Weder Vater noch Mutter haben irgend welche Deformität. Alle Kinder sind gesund ausser einem, das ein Augenleiden hat.

Status praesens. (8. II. 87.)

Gut genährt, klein, gesund aussehend. Obere Extremitäten normal. Untere Extremitäten: Oberschenkel gerade, nirgends eine Deformität. Knie normal, ebenso die Unterschenkel. Eine Atrophie derselben ist auch nicht zu konstatiren. Die Fussspitzen schauen nach Innen gegen einander. Das Fussgewölbe ist stark ausgehöhlt. Bewegungen der Füsse sind nicht sicher zu kontroliren. Zehen frei beweglich. Passiv kann man den Equinus leicht ausgleichen. Den Varus dagegen nicht vollständig.

Therapie. (16. II. 87.)

Gewaltsame Aufrichtung mit darauffolgendem Gypsverband.

Status praesens. (Mai 1889.)

Man erfährt, dass das Kind noch auf eine ähnliche Art von Prof. Demme operirt wurde. Das Resultat ist kein befriedigendes, denn beide Füsse sind noch ziemlich stark adducirt und besitzen eine leichte Varusstellung (Fig. 19).

Nr. 70. Fall 82.

3 Monate alt. (1888.)

Anamnese.

Pedes equino vari congeniti.

Status praesens. (24. V. 88.)

Ziemlich gut genährtes Kind. In der Glutealfalte Intertrigo. Die grossen Fontanellen ganz offen. Rachitiszeichen nicht vorhanden. Der linke Fuss steht in exquisiter Varusstellung. Der äussere Fussrand und ein Theil des Fussrückens stehen nach unten. Der Winkel zwischen linkem Fuss und linkem Unterschenkel beträgt 90°. An der äussern Seite steht der Malleolus externus stark vor. Der Talushals er-

scheint verlängert. Die Achillessehne ist stark gespannt. Im Chopart ist der Fuss etwas eingedrückt. Die Aufrichtung des Fusses ist gut möglich und scheint nur durch die Achillessehne verhindert zu sein.

Therapie. (25. Mai.)

Aufrichtung mit vorausgegangener Tenotomie der Achillessehne mit darauffolgenden Gypsverbänden.

Status praesens. (März 1889.)

Das Kind trägt noch eine Maschine. Die Füsse stehen in ganz ordentlicher Stellung, nur sind die Fussspitzen etwas nach einwärts gerichtet. Beide Füsse sind über den rechten Winkel aufrichtbar, also ein ordentliches Resultat.

Nr. 71 und 72. Fall 83.

$^1/_2$ Jahre alt. (1888.)

Anamnese. (5. III. 88.)

Die Mutter des Kindes giebt an, dass die Schwangerschaft normal verlaufen sei, dass die Geburt des Kindes ohne Kunsthülfe vor sich gieng. Die Mutter hat fünfmal geboren. Von den anderen Kindern hat keines eine analoge Anomalie. Bei der Geburt des Kindes soll viel Fruchtwasser geflossen sein. Sonst war das Kind immer ganz gesund, es hat nur ein Eczema auf dem behaarten Kopf. Varus seit der Geburt, doch dieser Zustand habe noch zugenommen.

Status praesens. (6. III. 88.)

Gesundes kräftiges Kind. Keine Paralysen der Extremitäten. Ziemlich starker Panniculus adiposus, zeigt keine rachitische Veränderungen. Beide Füsse stehen in equisiter Varusstellung. Der äussere Fussrand berührt allein den Boden, wenn man das Kind stehen lassen will. Die Fussspitzen sind etwas adducirt und mässig gesenkt. Der Vorderfuss ist ferner in geringem Grade eingeknickt. Die Fusswurzelknochen ragen auf dem Dorsum pedis vor.

Therapie. (20. V. 88.)

Tenotomie der Achillessehne mit Aufrichtung der Füsse und darauffolgenden Gypsverbänden.

Status praesens. (Mai 1889.)

Zeigt immer noch grosse Neigung den Fuss einwärts zu drehen, besonders rechterseits. Auf der linken Seite ist die Aufrichtung weniger leicht zu schaffen und geht mit Mühe bis zum rechten Winkel. Die Gegend des Chopart'schen Gelenkes auf der Aussenseite springt noch ziemlich stark vor. Also ein mittelmässiges Resultat.

Nr. 73. Fall 84.

39 Jahre alt. (1889.)

Anamnese.

Pes equino varus paralyticus dexter.

Therapie. (XII. 88.)

Forcirte Aufrichtung mit Gypsverband und zwar ohne welchen Erfolg.

Status praesens. (März 1889.)

	Dext.	Sinist.
Spinae ant. sup. — mall. ext. .	86 cm.	88,— cm.
Spinae ant. sup. — planta ext.	91 »	93,5 »
Tibulaköpfchen. — malleol. ext.	31 »	33,5 »
Fusslänge	19 »	25,— »
Grösste active Dorsalflexion .	99°	—
Grösste passive Dorsalflexion .	93°	—

Der Klumpfuss ist immer noch vorhanden und zwar in derselben Intensität wie früher. Die Tarsalknochen sind stark prominirend. Supination noch stark ausgeprägt. Patientin trägt immer noch eine Maschine; sie kann keine Touren machen wegen starken Schmerzen. Patientin hinkt stark beim Gehen. Patientin giebt an, dass sie Nachts besonders grosse Schmerzen habe und sie fühle den Fuss sich drehen. *Status quo ante.*

Patientin giebt an, dass die Schwangerschaft, in der sie sich im Monat Dezember 1888 befand, zu einem guten Abschluss kam und dass das neugeborne Kind vollständig gesund sei.

Nr. 74. Fall 86.

6 Jahre alt. (1889.)

Anamnese und Krankengeschichten des vorliegenden Kindes sind nicht mehr zu verwerthen. Mutter giebt uns an, das Kind sei mit linksseitigem Klumpfuss auf die Welt gekommen.

Status praesens. (Mai 1889.)

	Dext.	Sinist.
Spinae ant. sup. malleol. ext. .	47,— cm.	45,— cm.
» » » » int. .	47,— »	44,— »
» » » planta ext. .	49,— »	48,— »
» » » » int. .	49,— »	47,5 »
Fusslängen	14,5 »	12,— »
Grösste active Dorsalflexion .	—	92°
Grösste passive Dorsalflexion .	—	85°
Wadenumfang	19,— »	17,— »

Der Knabe läuft gut, doch kehrt er die Spitze des Fusses beim Gehen etwas nach Innen. Er trägt immer noch eine Maschine und kann damit grosse Touren machen. Also *ein ordentliches Resultat.*

Nr. 75 und 76. Fall 87.

18 Monate alt. (1888.)

Anamnese. (12. VII. 88.)

Der kleine Patient ist schon früher von Dr. Niehans dahier behandelt worden und als geheilt entlassen, doch ist das Resultat völlig ungenügend. Die Therapie bestand damals aus Redressement forcé mit Tenotomie und Gypsverbänden. Das erste Kind in dieser Familie war normal. Die Gravidität war etwas schwer, währenddem sie viel leichter war für dieses zweite Kind. Bei diesem war viel weniger Wasser enthalten als bei der ersten Geburt. Die Entbindung war ganz normal, doch bemerkte die Mutter gleich, dass die Füsse krumm

wären. Das Kind geht schon mit 18 Monaten doch mit Anlehnen.

Status (13. VII. 88.)

Zeigt das exquisite Bild von Pedes equino vari congeniti. Die Planta pedis direkt nach hinten schauend. Das os cuboïdes bildet mit der Tuberositat V einen hervorragenden Punkt. Bei versuchter Aufrichtung lässt sich der Fuss bis 125° gerade stellen, diess rechts, während links die Aufrichtung bis 110° gelingt. Rechts ist der Varus weniger ausgesprochen. Leichtes genu recurvatum linkerseits. Geringe Atrophie der Unterschenkel.

Therapie. (13. VII. 88.)

Tenotomie der Achillessehne. Eine Fusssohle aus Holz und Heftpflasterstreifen werden zur Aufrichtung benutzt. Darauf Gypsverband. Patient klagt sehr über Schmerzen (17. VII.). Die Verbände werden abgenommen, doch ist kein Decubitus darunter zu sehen. Die Lage ist eine sehr gute, folglich wird ein neuer Gypsverband angelegt (20. VII.). Patient wird heute entlassen, doch soll er sich in einigen Wochen wieder zeigen.

Status praesens. (Mai 1889.)

	Dext.	Sinist.
Spin. ant. sup. illei. mall. ext.	36,— cm.	35,— cm.
» » » » » int.	34,5 »	34,— »
» » » planta ext.	38,5 »	38,— »
» » » » int.	35,5 »	35,5 »
Fusslänge der beiden Seiten .	10,— »	11,— »

Dorsalflexion ist beiderseits nicht bis zum rechten Winkel zu bringen. Die Unterschenkel sind nicht atrophisch. Die Füsse sind beide noch ziemlich stark in Varusstellung. Die Fusswurzelknochen sind stark vorragend. Fussbewegungen sind sehr schwach ausführbar, nur die Zehen sind gut beweglich. Patient läuft noch mit Maschinen, also im Ganzen *ein sehr mässiges Resultat.*

Zur Aetiologie der Klumpfüsse.

Es ist der gewöhnliche Gang der Therapie in der heutigen Medicin, dass man vorerst die Aetiologie der zu heilenden Leiden erwägt, um daraus womöglich eine causale Therapie schöpfen zu können. Wenn wir das Historische dieser Frage (der Klumpfüsse) in kurzem durchgehen, so standen die Meinungen vor circa einem Jahrhundert fast exclusiv einander gegenüber. Die Einen, wie Scarpa und seine Anhänger, suchten für alle Fälle die Ursache in der Veränderung des Knochensystems, während Duverney die Muskeln, allerdings mit wenigen Einschränkungen, als den Grund der Klumpfussdeformitäten betrachtete. Von der Peripherie näherten sich die Autoren im Centrum, und die Meinung, dass Hirn und Rückenmark primär afficirt wären, wurde immer lauter. An verführerischen Belegen mangelte es keineswegs. Geoffroy. St. Hilaire hatte die Regelmässigkeit der Pedes vari bei Anencephalen constatirt, ferner hatte Delpech einige Fälle von Klumpfüssen im Anschlusse an Nervenverletzungen beobachtet. Solche und ähnliche Beobachtungen wurden bis jetzt zur Genüge gesammelt und ganz besonders seitdem der Electricität in diagnostischer Beziehung allgemeine Anerkennung gezollt wurde, sind sogar viele zweifelhafte, zum Theil congenitale Klumpfüsse als der paralytischen Natur angehörend erkannt worden. Dass diese Belege sehr ermunternd waren, beweist wohl der Umstand, dass heute noch die Muskel- und Nerventheorie viele warme Anhänger zählt.

Wir leben aber nun im Jahrhundert der Entwicklung der chemischen und physikalischen Wissenschaften, und es konnte nicht fehlen, dass diese modernen, ganz im Besondern die leichteren mechanischen Naturgesetze der Medicin mit allen möglichen Nuancen, ja sogar mit Gewalt angepasst wurden. Es liegt einmal im menschlichen Trachten, neben

dem Wahren hin und her zu schwanken, und jedesmal, wo sich eine neue Seite der Frage erblicken lässt, ergeben sich dieser Richtung die Forscher im Allgemeinen mit Leib und Seele, bis die Reaktion den Illusionen ein Ende macht. Nun also suchte man die Einwirkung auf die Füsse von Aussen her. Salade-Lafond und Andere zählten den Druck durch den Uterus bei zu voluminösen Kindern, oder bei zu kleinen Fruchthaltern als primäre Momente zur Klumpfussbildung auf. und knüpften gleich daran das häufige Vorkommen der Klumpfüsse bei den stets etwas voluminösen Knaben. Lücke, Banga, Rapin, Konrad nahmen einen Druck im spätern Fötalleben an, und brachten Belege zu ihren Behauptungen. Volkmann lenkte zuerst die Aufmerksamkeit auf Drucknarben, welche bei Pedes vari ungleich häufiger vorkommen als Druckschwielen, was nach der Meinung meines hochverehrten Lehrers, Prof. Kocher, für die Mehrzahl der Fälle eher für continuirlichen Druck in den 3 ersten Graviditätmonaten, wo noch keine Kindesbewegungen vorhanden sind, als für die spätere Zeit der Schwangerschaft spricht.

v. Meyer in seiner Arbeit über Klumpfüsse (1888) erklärt sich als Anhänger der myoneuropathischen Theorie. Er analysirt doch vorerst die Drucktheorie und weist dieselbe mit den Worten zurück: « Falsche Lagerung in Folge von Druck ist für den angebornen Klumpfuss als Primäres *zum mindesten höchst unwahrscheinlich.* » Und warum erscheint ihm diese Hypothese so wenig plausibel? «Weil nach ihm die Einwirkung eines allgemeinen Uterusdruckes schwerlich sich auf einen so kleinen und seiner Masse nach so unbedeutenden Theil des Körpers beschränken können.» In erster Linie müssen wir nun erklären, dass wir es hier mit dem Drucke eines festen, geformten Uterus zu thun haben, und dass unter solchen Umständen, wo der Druck im Gegensatz zu der hydraulischen Pression sich nicht gleichförmig fortpflanzen kann, es auf 3 Hauptdinge ankommen wird.

1. Welche Lage nimmt der betreffende Körpertheil ein in Bezug auf Peripherie und Centrum des Uterinovales?

2. Welche Form und welche Masse besitzt dieser betreffende Körpertheil?

3. Welche Fläche stellt dieser Theil des Körpers dem äusseren Drucke entgegen?

Um die erste Frage zu beantworten, müssen wir konstatiren, dass durch die Beweglichkeit der Beine und durch ihre Länge sie sich sehr gut zwischen Kopf und Uterinwandung einschalten können, um nun auf diese Weise das Uterinoval noch mehr in die Länge zu dehnen. Es steht aber fest in den mathematischen Wissenschaften, dass das Maximum des Volumens die Kugel vor allen andern Körpern der Kegelschnittreihe mit gleichen Oberflächen besitzt, und nun muss durch die oben angenommene Zunahme der Längendimension des Uterus, vorausgesetzt dass die Fruchtwassermenge mangelt, nothwendigerweise eine grössere Expansion entstehen. Welcher Körpertheil wird diesem grösseren Gegendrucke der Uterinwandspannung mehr ausgesetzt sein, als der Fuss, wegen seiner stark peripheren Lage, zweitens weil dieser doch das frühere Gleichgewicht störte. Man weiss ja, dass elastische Blasen unter innerem Druck gesetzt, sich stets der Kugelform zu nähern suchen. Dass der oben angenommene Fall denkbar ist, beweist am besten wohl das Präparat meines hochverehrten Lehrers, dessen Abbildung in der deutschen Zeitschrift für Chirurgie erschienen ist. Was hier für einen Fuss mit der Kopfunterlage möglich war, kann doch auch mit einer anderen Unterlage vorkommen und damit wären die doppelseitigen Klumpfüsse erklärlich gemacht. (Wir gedenken hier keineswegs dem Aufgestellten mehr Werth beizulegen, als einer möglichen, aber gut gestützten Hypothese, denn sie beruht auf einer Thatsache.)

Dass die Masse der Füsse und Beine an und für sich eine geringe sei, wollen wir gerne zugeben, aber bedenken wir, dass ausserdem die Form der Füsse und Beine derart

ist, dass daselbst die Längendimensionen bedeutend vorwiegen, so ist es schwer denkbar, dass man nur aus theoretischen Gründen über die Wirkung eines äusseren Druckes auf jene kleinen, aber langen Gebilde zweifeln könne. Hat man es nicht mit dem einfachen Gesetze der Querschnittresistenz zu thun? Je kleiner der Querschnitt, um so geringer wird auch seine Resistenzfähigkeit, was im direkten Verhältnisse zu der minimalen Anzahl von Affinitäten, welche diesen Querschnitt vereinigen, steht. Nun verfügen wir allerdings über eine kleine Masse, die ausserdem (und hier liegt die Hauptsache) hebelartig in die Länge gezogen ist, welche also doch den kleinsten möglichen Querschnitt darstellt; und auf dieser so geformten Masse sollten Kräfte, welche an beiden Enden dieses gedachten Stabes ansetzen, stets erfolglos bleiben? Diese Idee ist als eine unphysikalische zu qualifiziren und als solche muss sie fallen gelassen werden.

Die dritte Frage haben wir zugleich schon berührt, denn die Uterinwandung übt ihren Einfluss auf die günstigst gelegene Stelle dieses biegsamen Stabes, am Ende des Hebelarmes, an der Fussspitze selbst. Damit glauben wir dem oben angeführten Einwand gerecht gewesen zu sein. v. Meyer, wie früher Kocher, verlangt ferner mit Recht zur Entstehung eines Pes varus eine längere Einwirkung der deformirenden Gewalt der Uterinwandung, damit die Knochen Zeit hätten, sich diesen Umständen anzupassen. Die Nichterfüllung dieses Postulates kennzeichnet er mit den Worten: «Der Foetus besitzt eine sehr starke Bewegungsmöglichkeit und die Bewegungen des Foetus sind so häufig, dass ihr Aufhören die Diagnose auf Tod des Foetus schliessen lässt. *So grosse und kräftige Bewegungen müssen aber falsche Lagerungen wieder aufheben können;* oder sollte bei allgemeiner Bewegung ein Fuss allein ruhig bleiben können?» Dass der Foetus über eine starke Bewegungsmöglichkeit verfügt, kann für viele Fälle als möglich hingestellt werden. Doch dass man aus ihrem Aufhören, besser gesagt aus dem Nichtvorhandensein

dieser Bewegungen allein eine Diagnose auf Tod des Foetus stellen darf, dürfte sehr fraglich erscheinen. Wenn diese vorhanden sind, darf man nach den meisten Geburtshelfern nur mit der grössten Vorsicht auf Leben der Frucht schliessen, denn geübte Fachmänner allein dürfen hier sich ein gültiges Urtheil erlauben (Schröder). Die Angaben der Mutter gehören zu den ganz unsicheren Schwangerschaftszeichen. Das beste und sicherste Criterium werden wohl immer die Herztöne des Kindes bleiben, denn dass bezüglich der Kindesbewegungen arge Täuschungen sowohl von Seite des Arztes als noch mehr von Seite der Mutter vorkommen können, geben selbst die erfahrensten Geburtshelfer zu (v. Hoffmann). Wir haben zwei Sectio caesarea bei Menschen ausführen sehen, aber von einer grossen Häufigkeit der Kindesbewegungen in Utero konnten wir uns nicht überzeugen. Bei den zahlreichen und interessanten Geburten, denen wir mit anderen Collegen beigewohnt haben, konnten wir in den meisten Fällen sogar post. partum eine allgemeine Ruhe der Kleinen beobachten, bis zu dem Augenblicke, wo die Nabelschnur unterbunden wurde. In früheren Zeiten, wo ich im physiologischen Institut in Zürich Assistent war und meinem nun verstorbenen Lehrer Prof. Luchsinger bei Vivisectionen sekundirte, habe ich oft Gelegenheit gehabt, bei tragreifen Thieren, denen eine Sectio caesarea zu Lehrzwecken angelegt wurde, die grosse Ruhe der Foeten in Utero zu konstatiren, welche allerdings durch einen Druck auf die Nabelschnur leicht gestört werden konnte. Doch von allgemeiner Bewegung konnte damals nicht die Rede sein. — Dass in seltenen Fällen eine übergrosse Frequenz der Kindesbewegungen sogar in schwierigen Verhältnissen vorkommen könne, ist bekannt. Doch wird uns nicht berichtet, dass solche rege Foeten mit Klumpfüssen nicht paralytischer Natur die Welt erblickt hatten, somit auch kein absoluter Gegenbeweis.

Ein in dieser Hinsicht interessanter Fall wird mitgetheilt, in dem bei einer Erstgebärenden, die keine Erschlaffung der

Uterinwände darbot, unter lebhaften Kindesbewegungen eine sechsmalige Umdrehung des Foetus in 5 Tagen stattfand. (P. Müller.) Das Wort «*kräftig*» wird auch von v. Meyer den intrauterinen Kindesbewegungen überhaupt beigemessen. Das Kind verfügt aber gewöhnlich über einen ordentlichen Fettpolster und die Muskeln sind in einer nicht unbedeutenden Zahl der Fälle relativ sehr schwach entwickelt. Weil aber die kräftigen Bewegungen des Kindes so sehr betont werden, um mit diesen gegen eine dauernde Fixirung des Gliedes zu argumentiren, so besteht ein Verhältniss der Klumpfüsse zu den gesunden Füssen wie 1 : 1000 (Diffenbach), somit wäre diese geringe Zahl von Missbildungen jedenfalls leicht unter die Prozentzahl des muskulär weniger entwickelten Kinder zu bringen. Um aber die Möglichkeit einer « Druckgenese der Vari » so sehr bezweifeln zu können, wäre vor Allem *der Beweis erforderlich, der die Ohnmacht der Uterushindernisse der überlegenen Kindesgewalt gegenüber bei mangelndem Fruchtwasser* klarlegen sollte. Doch hierüber *vermissen wir jedes Kraftmass dieser Hindernisse* bei schwierigen Graviditäten *in der Meyer'schen Abhandlung.* Der Foetus könnte auch ursprünglich noch so kräftig gestaltet gewesen sein, so wird er bei ansehnlichen Hindernissen der Uebermacht sicherlich doch weichen müssen. Bezüglich der Kindesbewegungen, welche bisweilen auf den Bauchdecken der Mutter sogar sichtbar werden können, so sind wir nicht im Stande, darin einen besonderen überzeugenden Beweis der kräftigen Bewegungen des Foetus zu erblicken, denn abgesehen davon, dass man bei normaler Bauchwandung bei Magenaffectionen sehr oft die doch relativ schwache Magenperistaltik deutlich erblicken kann, so haben wir in der Gravidität sehr gespannte und dünne Bauchdecken und ausserdem noch eine sehr dünne Uteruswand, so dass bei etwas geringeren Fruchtwassermengen man nicht selten den Rücken des Kindes sehr genau palpiren kann. — Zwei Mal ferner haben wir bei Placentarlösungen erlebt, dass die Fingerkuppen bimanuell so deutlich

zu fühlen waren, als wenn eine äusserst dünne Scheidewand blos die innere Hand von der äussern trennen würde. Damit wäre der Nachweis wohl geliefert, dass schon geringe feste Körper unter Umständen sichtbare Erschütterungen auf der Abdomenoberfläche bewirken können.

Bei geringer Fruchtwassermenge oder bei grosser Enge des cavum Uteri, was hier dasselbe zu bedeuten hat, sind nun *allgemeine grosse Bewegungen nicht nur unwahrscheinlich*, sondern vollends aus Raummangel unmöglich. Doch die Annahme Prof. Kochers lautet bekanntlich anders. Er ist der Ansicht, wie wir es oben schon angedeutet haben, dass der Typus der angeborenen Klumpfüsse sich durch Druck in dem dritten Monate herstellen lässt, in einer Zeit also, wo noch von Bewegungen des Kindes absolut nicht die Rede sein kann. Damit würden auch die Beobachtungen von Rudolfi im Einklang stehen, der bei Foeten von 3—4 Monaten bereits die Anlage zu Talipes varus fand (A. Stauffer.) Nun schwinden die letzten Zweifel und die Drucktheorie Kocher-Breisky's erscheint so kräftig wie zuvor, auf dem interessanten Präparat Dr. Otz's sich. stützend.

Welche Meinung vertritt wohl Prof. v. Meyer in dieser Angelegenheit. Wie wir es oben schon anführten, hält er die myo. neuropathische Theorie fast in exclusiver Weise für die richtige, allerdings mit einer von ihm eingeführten Aenderung. Er hält *die Contraction des Tibialis posterior für die primäre Ursache des Pes varus* und ihr wird von nun an die Priorität in der Klumpfussaetiologie von dieser Seite eingeräumt. Der ehemalige Züricher Anatom sucht aber nach den nothwendigen Thatsachen, welche diese, seine Idee, begründen könnten, und nachdem er selbst die Unmöglickeit zugiebt diese primären Muskelcontractionen weder durch Zurückbleiben im Wachsthum gewisser Muskeln, noch durch entzündliches Zusammenziehen gewisser Sehnen, noch durch die Atrophieverkürzung genügend erklären zu können, kommt

er *auf die activen Contractionen der Muskulatur* zu reden. Er hält die willkürlichen Contractionen nicht für annehmbar, denn es sei doch nicht wahrscheinlich, dass ein Mensch sich freiwillig einen Klumpfuss angewöhnen wolle und er sieht sich gezwungen die letzte Möglichkeit anzunehmen, dass nämlich *unfreiwillige Contraction gewisser Muskeln vorkommen können*, welche nicht durch centrale Einflüsse bewirkt — denn dieser Standpunkt sei schon wiederlegt worden — sondern *durch eine unbekannte Ursache.* v. Meyer drückt sich mit folgenden Worten aus: «In dieser Beziehung ist es nun eine beachtenswerthe Thatsache, dass vereinzelnte Muskeln sowohl Lähmungen wie auch Krampferscheinungen zeigen können, ohne dass dafür eine befriedigende Ursache zu finden wäre». Er fährt aber fort und sagt: «Ebenso ist es eine bekannte Thatsache, dass vereinzelte Muskeln ohne erkennbare Ursache oder in Folge einer sehr unbedeutenden Anstrengung in heftige krampfhafte Contractionen gerathen und sehr lange in derselben beharren können. Namentlich sind in dieser Beziehung die Muskeln des Unterarmes und der Hand und mehr noch diejenigen des Unterschenkels und des Fusses ausgezeichnet». «In gleicher Weise *kommt es auch vor*, dass solche Contractionen einen chronischen Charakter annehmen und bleibende Verkürzungen der betreffenden Muskeln zur Folge haben». Aber noch mehr: «*Sollten solche Verhältnisse nicht auch in dem intrauterinen Leben vorkommen?* Wenn dieses der Fall ist, dann dürfen wir *keine Bedenken tragen, Muskelcontractionen* als die primären Erscheinungen bei den angeborenen Klumpfüssen anzuerkennen. Dass sie bei dem erworbenen Klumpfuss *als Ursache anzuerkennen sind*, ist im Obigen gezeigt worden (v. Meyer)!» Möglichkeit und Wirklichkeit sind aber zweierlei und uns ist noch eine Maxime Prof. Schiff's in Erinnerung, der wohl auf Grund seiner eigenen zahlreichen Erfahrungen sprach, dass Wahrscheinlichkeit und Wahrheit oft weit von einander entfernt sind. Wie beweist aber v. Meyer, dass gerade der Musculus Tibialis posterior

primär in dieser Hinsicht afficirt sein muss und nicht ein oder mehrere andere Muskeln des Unterschenkels. Wir werden mit der folgenden Behauptung unterrichtet: «Wir dürfen, sagt derselbe, deswegen wohl in einem verkürzt gefundenen Muskel eine primäre Contractur dann voraussetzen, wenn wir in der Lage des Theiles, an welchem er insecrirt ist, alle Elemente seiner Wirkungsweise ausgesprochen finden; eine secundäre Contractur haben wir dagegen dann anzunehmen, wenn wir in der Lage des Theiles, an welchem er insecrirt ist, nur einen Theil seiner Wirkungsweise wiederfinden.» Ist dieser Satz allgemein richtig? Schwerlich! Denn abgesehen davon, dass *ein äusserer Druck in derselben Richtung eines sonst wirksamen inneren Zuges wirken kann*, weiss jeder, der das Parallelogramm der Kräfte vor Augen hat, sehr genau, dass was die Resultirende hervorbringen kann, die beiden, oder mehr Componenten auch vollständig gleich bewirken können.

Da wir hier über eine ganze Reihe von Muskeln verfügen, so fragen wir uns mit Recht, ob alle anderen Möglichkeiten genügend von diesem Autor erörtert und ausgeschlossen werden, v. Meyer z. B. spricht *dem Tibialis anticus jede primäre Wirkung* ab und zwar aus dem Grunde, weil der Klumpfuss in Plantarflexion steht und der Tibialis anticus eine Dorsalflexion bewirkt. Nun weiss man nach den Erfahrungen, welche in anatomischer Hinsicht gewonnen wurden, dass der Musculus Tibialis posterior nur selten in Contraction sich befindet, häufig dagegen der Tibialis anticus, ferner der flexor digitorum communis longus, der flexor hallucis longus etc., ergriffen sind (A. Stauffer). Man kennt auch ferner die vielen gemeinsamen Punkte der Klumpfüsse und der normalen unteren Extremitäten der Neonati. Nicht nur weiss man, dass die Stellung der Füsse in beiden Fällen eine grosse Aehnlichkeit zu einander haben, sonderu auch, dass die Knochenveränderungen des Fussskelettes beiderseits qualitiv dieselben sind (Diffenbach, Hüter). Hüter stellt den funda-

mentalen Satz auf, *dass der Pes varus congenitus von dem physiologischen Typus nicht in der Richtung, sondern nur im Masse abweiche.* Wenn wir uns über die normale Stellung resp. Haltung des Foetus in Utero erkundigen, so erfahren wir, dass die Unterschenkeln flectirt sind und die Füsse in Ueberstreckung sich befinden, so dass die Fussrücken an die Unterschenkel herangezogen sind und die Fersen am tiefsten stehen (Cohnstein. Schröder). Daraus ersehen wir, dass ein geringer Grad von *Pes Varus physiologisch bei Neonati vorkommt,* dass ferner die *physiologische* Haltung der Frucht nicht aus der Plantarflexion der Füsse, sondern geradezu aus der Dorsalflexion derselben besteht, und wir sind von nun an im Stande die Behauptung aufzustellen, dass ein gewisser Grad von *Pes Varus auch in Ueberstreckung der Füsse entstehen kann,* um später allerdings in Plantarflexion überzugehen. Dass nicht nur der contrahirte M. Tibialis anticus wegen seiner oberflächlichen Lage gut zu fühlen ist, sondern auch die Contraction des Tibialis posticus sogar in vivo beweist der Umstand, dass bei erheblicher Verkürzung dieses Muskels, der Tibialis posticus fast gerade von dem Unterschenkel zum Fusse verläuft und sich in manchen Fällen bei dem Versuch der Beseitigung der Deviation wie eine gespannte Sehne am Innenrande der Tibia abfühlen lässt (König). Unsere Annahme, dass nämlich der Tibialis anterior bei der Varusbildung zuweilen auch eine primäre Rolle spielen könnte, ist um so mehr berechtigt, da die Erfahrungen, welche an Klumpfusspräparaten gewonnen wurden, geradezu beweisen, dass oft nach der Durchschneidung des Tibialis anticus der Fuss erst aus seiner abnormen Adduction herausgebracht werden könne. Der Fuss befinde sich endlich nach dieser Operation nicht mehr in Supination (A. Stauffer). Wir suchten selbst von der Richtigkeit dieser Möglichkeit uns zu überzeugen, indem an der Leiche eines Neugebornen die verschiedenen Muskeln durch Traction an denselben künstlich verkürzt wurden, und es zeigte sich, dass gegen unsere Erwartung der

Tibialis anticus allein in Anspruch genommen, keine Supination des Fusses bewirkte (Fig. 46), sondern dass derselbe erst in Gemeinschaft mit einer Contraction der Achillessehne die Supination mit einem gewissen Grade von Adduction des Fusses herstellen könne. In dieser Combination hatten wir aber auch die Flexion des Fusses gänzlich in der Gewalt, denn eine grössere Traction an der Achillesehne bewirkte eine Plantarflexion, wogegen beim Nachlassen derselben der Tibialis anticus das Uebergewicht bekam und eine Dorsalflexion des Fusses bildete. Es scheint uns daher nicht unmöglich, dass in gewissen Fällen von paralytischen angebornen Klumpfüssen die Füsse in Adduction, Supination und Dorsalflexion, wegen Anpassung an die (Fig. 48) in Utero herrschenden Verhältnisse eine Zeit lang verbleiben, wogegen die stärkeren Wadenmuskeln die Fusslage später in eine Plantarflexion umwandeln können. Wir sprechen von Anpassung der Körpertheile des Foetus an die Uterinverhältnisse und wir glauben es um so mehr thun zu dürfen, weil der gegenwärtige Stand der Geburtshülfe sie auch annehmen lässt. Die Frucht hält sich so, dass sie den kleinsten möglichen Raum in Utero einnimmt (Cohnstein). Wir haben aber mit normal sceletirten Füssen experimentirt. Wenn sich aber die Umwandlung der Knochen vollzogen hätte, welche, um mit Wolff zu reden, sich wie »*Wachs*« verhalten, so wären wir im Stande noch intensivere Bilder darzulegen, entsprechend also den Nuancen aller vorkommenden Klumpfüsse. Wie die von uns für einige Fälle angeführte Annahme als möglich dargelegt wurde, so sind vielleicht noch eine ganze Anzahl anderer Combinationen von Muskeln zulässig, worunter wir auch die Meyer'sche (Fig. 47) rechnen, welche zum gleichen oder ähnlichen Ziele führen würden. Daraus geht hervor, dass sich für paralytische Klumpfüsse mehrere Muskeln als Ursache ansprechen lassen. Uns ist aber der Ausspruch erfahrener Fachmänner in Erinnerung, *dass nämlich solche active Contractionen von Muskeln auf diesem Gebiete keine Rolle spielen* (Kocher).

Eine kleinere Zahl von Klumpfüssen könnte (ausser derjenigen die auf entzündlicher Natur beruhen) auch vitio primae formationis ein oder mehrerer Knochen des Fusses zuzuschreiben sein. v. Meyer stellt zwar diese Möglichkeit für den Pes varus als unwahrscheinlich hin, weil er solche Formfehler nur einzelnen Knochen und nicht einer ganzen Anzahl zugleich zukommen lassen kann. Warum aber dasselbe Leiden, welches einen Knochen befällt, nicht auch auf andere Knochen in mittelbarer oder unmittelbarer Nähe übergehen kann, ist nicht ganz klar. Kurz gesagt, es ist unseres Wissens bis zum heutigen Tag noch kein absoluter Beweis erbracht worden, der die seltene Möglichkeit einer primären Knochenaffection mit Sicherheit ganz ausschliessen liesse.

Die grösste Menge der paralytischen Pedis vari ist wohl auf eine andere Hauptursache zurückzuführen und als solche glauben wir einen Druck von aussen in der Mehrzahl der Fälle ansehen zu dürfen. Für die angeborenen paralytischen Klumpfüsse könnte eine längere Fixation des Fussgelenkes angeschuldigt werden, in erster Linie durch einen gewissen Druck supinatorischer, zugleich adductorischer Natur bewirkt, den die Uteruswandung auf die Füsse ausüben würde (man sehe die Figur Braune's an einer gefrorenen Leiche einer Kreissenden gewonnen. [Schröder], welcher zeigt, dass die schwächeren Hindernisse der rundlich hohlen Uterinwandung auf eine supinatorische Drehung der Füsse es absehen), wobei allerdings vorausgesetzt sein muss, dass die Pronatoren des Fusses, also die musculi Peronei, gelähmt oder geschwächt sein müssen. Dass wir eine Parese bis Paralyse derselben hier annehmen müssen, geht daraus hervor, dass unter diesen Umständen keine Kraft mehr existirt, welche diesen geringen Druck des Uterus Muscularis bekämpfen könnte und welche somit einen dauernden Einfluss auf Gelenk und Muskeln aufheben würde. Dieser von uns beschriebene Process kennt man gewöhnlich unter dem Namen des mangelnden *Anta-*

gonismus, wobei wir allerdings ein Plus, nämlich einen äussern Druck hinzufügten, denn mit dem Fehlen des Antagonismus allein haben wir noch keine genügende Fixation. v. Meyer selbst erwähnte die dabei entstehende Verkürzung der nicht mehr gedehnten Muskeln, doch wir können im Klumpfuss keine primäre Verkürzung eines einzigen Supinatoren erblicken, sondern nach uns bezieht sich der von Meyer beschriebene *circulus vitiosus* auf alle Muskeln, welche die obengenannte Funktion auszuüben haben. Wir gedenken bei einem späteren Anlasse (Seite 89) auf Grund eines im Inselspital behandelten Falles die Nothwendigkeit dieser Bedingungen noch mehr in Evidenz darstellen zu können. Dies für den angeborenen paralytischen Pes varus.

Für die grosse Mehrzahl der Pedes vari acquisiti können wir nur das wiederholen, was schon bei der Behauptung der auf die Welt gebrachten paralytischen Klumpfüsse erwähnt wurde. Es ist um einen Pes varus post partum zu erwerben nothwendig, dass entweder eine relativ intensive Gewalt den muskelschwachen Fuss längere Zeit fixire, wie dieses bei gewissen schweren fiebernden Patienten, welche eine geraume Zeit in Rückenlage unter schweren Bettdecken verharren müssen (König), vorkommt, oder es ist zur Klumpfussbildung ein milderer Druck oder Zug auf Füsse, deren Pronatoren gelähmt oder geschwächt sein müssen, erforderlich, um auf die Art die nöthige dauernde Fixation zu erlangen. Hier spielen Schwere (Hüter), Narben, Bettdecken eine nicht unbedeutende Rolle, was das Recidiv unseres Falles Nr. 73 am besten illustrirt. Dass im 2ten Falle es sich so verhält, geht am besten aus folgenden Thatsachen hervor:

1. *Die Muskeln können nur in wenigen Fällen als alleinige Urheber des Pes varus angesehen werden, da active Muskelcontractionen zur Seltenheit gehören.*

2. *Der geringe Druck oder Zug kann ebensowenig als genügende Ursache hierin gelten*, da, wie die *folgende*

Krankengeschichte beweist, ganz gelähmte Glieder ohne Verbildung bleiben können. Wir sehen an dieser Stelle natürlich von den paralytischen Contracturen ab, welche zu den Ursachen der vorhergehenden Klasse gehören.

3. *Der mildere Zug oder Druck auf gesunde Muskeln ausgeübt, vermag auch nicht einen Klumpfuss zu bilden, was die ziemlich grosse Seltenheit der Pedes vari am Besten begründet.* Es wären immer noch starke antagonistische Muskeln vorhanden, welche eine mögliche Fixation verhindern.

4. *Somit bleibt die grösste Mehrzahl der Fälle des erworbenen Pes varus, welche mit einer Lähmung der Peronei auftreten, die den Beweis dafür liefern, dass ein gelinder Druck mit einer antagonistischen Verkürzung der nicht mehr genügend gedehnten Muskeln verbunden sein muss, um eine Deformität zu bilden.* Es tritt also der von Meyer erwähnte circulus vitiosus in Kraft, nur mit dem Unterschiede, dass alle gleichwerthigen Muskeln dabei betroffen sind.

Bei congenitalen Klumpfüssen haben wir ursprünglich gesunde Muskeln, aber einen starken Druck, womit allein eine dauernde Ruhe des Fusses, folglich ein Pes varus erzielt werden kann. Warum v. Meyer diese Theorie als eine zum mindesten unwahrscheinliche charakterisirt, ist nicht wohl einzusehen. Was würde er aus den Neugebornen mit Klumpfüssen schliessen, die weder active Contractionen, noch Lähmungen, noch irgend eine Abnahme der electrischen Erregbarkeit der Muskeln, noch die geringste Atrophie aufweisen? Man könnte vielleicht behaupten, dass einzelne Symptome dieser Art einst existirt hätten, doch wir möchten nach Belegen fragen, obwohl diese Möglichkeit nicht zu verneinen ist (Kocher). Die Lücke, Banga, Rapin, Kocher, Breisky'sche Theorie führt wenigstens Belege ins Feld, sei es als Druckschwielen oder als Drucknarben, und auf Grund dieser Thatsachen können wir nur die Ansicht Bouilly's (Paris) unterstützen, der *in der ausschliesslichen Muskeltheorie der Klumpfüsse die reinste Hypothese erblickt.*

Frau H. 33 Jahre alt. (5. April 1887.)

Kohlenoxydintoxication, worauf rechtseitige Heniplegie. Der Arm erholt sich in 4 Monaten, der Unterschenkel bleibt vollkommen sensorisch sowohl als motorisch gelähmt, blos im Bereich des N. saphenus bleibt die Sensibilität erhalten. Bildung eines Pes equinus im Bett auf Grund eines myo-paralytischen Spasmus der Flexoren des Fusses. Tenotomie der Achillessehne am 24. Dezember 1887, sodann Gypsverband angelegt, der nach 6 Wochen entfernt wird.

Status. (1889.)

Die Frau kommt nun mit einem Ulcus neuroparalyticum an der Ferse. Der Fuss ist nun in vollkommener Stellung, trotz der immer dauernden Paralyse motorisch sowohl als sensorisch. Beim Gehen hat Patientin eine vollständig normale Abwickelung des Fusses und einen tadellosen Gang. Sie trägt bis jetzt keine Maschine und keinen besonderen Schuh.

Zur Therapie der Klumpfüsse.

In den ältesten Zeiten und in einer weniger entfernten Epoche, schritt man zur Amputation des unbrauchbaren Gliedes, weil damals noch die sonstige Therapie keine erfreulichen Resultate geliefert hatte (Blasius). Stromeyer wiederlegt völlig dessen rohe Idee, so dass man hoffen durfte, dass diese Behandlung gänzlich wegfallen würde. Doch hat in neuerer Zeit (1884) Lorenz auf Grund von 160 von ihm gesammelten Fällen ein Urtheil in dieser Frage gefällt. Nach ihm stehen mit Recht die functionellen und formellen Resultate der operativen Eingriffe hinter denjenigen der rationellen mechanischen Orthopaedie zurück. Selbst bei dem rationellsten operativen Verfahren der keilförmigen Excision bekommt der Patient *«einen plantigraden aber steifen Fuss»*. Und wie ist es

möglich, dass ein steifer Fuss regelrecht vom Boden sich abwickeln lasse, — und namentlich dann, *wenn das Sprunggelenk ankylosirt wäre,* wie diess *leicht* in denjenigen Fällen geschehen könne, in welcher ein grösserer Theil des Talus in den Keilausschnitt einbezogen würde. Dazu komme es ferner, dass der Fuss zu kurz werde, worüber sich Lorenz leicht tröstet, indem er behauptet, dass ein steifer Fuss dem Patienten bessere Dienste leiste, wenn er kurz ist, als wenn er lang sei. In einer nachahmenswerthen Consequenz fährt Lorenz fort *und räth von jeglicher Behandlung bei den allerschwersten Formen des Pes varus congenitus ab, und nur bei eintretender Gangunfähigkeit durch Ulceration* empfiehlt er *die Syme Amputation auszuführen* (Wolff, Lorenz), um den Fuss wohl *auf ein mathematisches Minimum* zu reduziren. Wir gedenken hier einige Bemerkungen einzuschalten.

Dass der Fuss durch Keilexcision an Steifheit zunimmt, ist für den Fusskörper meist richtig, doch bestreiten wir energisch den vom obigen Autoren ausgedrückten Nachsatz, dass eine *Ankylose der Sprunggelenke* nämlich bei ausgiebiger Excision leicht *eintreten könne,* denn in sämmtlichen vorliegenden Fällen haben wir äusserst selten eine solche, *selbst bei exclusiver Taluskopfresection oder bei totaler Talus extirpation konstatiren* können. Was die Unmöglichkeit einer richtigen Abwicklung des Fusses, wegen der vorhandenen Steifheit des corpus pedis betrifft, so müssen wir anerkennen, dass bei Kulturvölkern, wo beinahe in sämmtlichen Klassen ziemlich feste Schuhbekleidung im *Zivilleben* üblich sind, *von einer merklichen Abwicklung des Fusses selbst formell kaum die Rede sein wird.* Rücksichtlich der funktionellen Gebrauchsfähigkeit, werden wir unten noch zu sprechen haben. Doch soweit zu gerathen, dass man die schwersten Formen der Pedes vari unbehandelt lassen und bei eintretenden Ulcerationen amputiren soll, ist jedenfalls verwerflich. Wir sehen nicht, dass dadurch weder der von Lorenz getadelten Steifheit, noch der Kürze irgendwie abgeholfen würde; aber ausser-

dem ist es sehr seltsam, dass man die von Lorenz anerkannte Plantarstellung des Fusses so unterschätzen kann, um so mehr, weil erfahrene Fachmänner mit Recht behaupten, dass man diese stets durch einen genügend grossen zu entfernenden Keil erreichen könne (Kocher). Noch mehr kann die von Lorenz vorgeschlagene expectative Therapie solchen schwersten Klumpfüssen gegenüber, wegen den ebenso schweren Folgen (Infection aller möglichen Naturen), welche eine solche ärztliche Inaktivität heraufbeschwören und ein Menschenleben vernichten könnte, nicht genügend getadelt werden. Durch die Amputation werden die natürlichen Stützflächen des Patienten entfernt und die breite Unterlage wird somit durch einen Säbelhieb zu einer *künstlichen*, *fusslos*, *unelastischen*, *noch kürzeren* Unterextremität verwandelt. Man denke sich ein doppelseitiger amputirter Pes varus, und man wird erfahrungsgemäss behaupten können, *dass eine solche Behandlungsmethode als veraltet anzusehen ist*, denn man pflegt gegenwärtig *allgemein die konservative Chirurgie in Ehren zu halten*. In den 50. Jahren machte sich eine Reaction gegen die blutigen Methoden, welche damals hauptsächlich in der von Stromeyer zuerst angewandten Tenotomie bestand, deutlich bemerkbar, indem doch diese nicht ohne Gefahr ausgeführt werden konnte vor Anwendung der Antisepsis. Demme senior gelang es mittelst Gypsverbänden nach kräftigem Redressement des Fusses eine ganze Anzahl von Patienten zu heilen, und zwar je nach dem Grade der Verbildung dauerte die Behandlung in der Regel von 4 Wochen bis 4 Monaten. A. Stauffer glaubte sich auf diese Erfolge hin berechtigt, die Chirurgie auf diese besonders günstige Behandlungsmethode aufmerksam zu machen, doch mahnte dieser Autor seine Kollegen mit folgenden Worten: «Möchte doch diese Behandlung mittelst Gyps von Vielen mit *Geduld und Ausdauer* versucht werden und endlich doch das Einfache über das Komplizirte den Sieg davon tragen!» Er hielt diese Behandlung Demme's senior für bedeutend besser als die Maschinen-

behandlung, bei welcher der Druckbrand sein « Halt » entgegenrufe! Doch wie die obige Mahnung auf Geduld und Ausdauer es sagt, so war in den meisten Fällen von dauerndem Erfolg nicht die Spur. In unserer Casuistik haben wir auch eine grosse Menge von Recidiven aufzuweisen. In letzter Stunde wird uns mitgetheilt, dass sechs Pedes vari, welche früher mit Gypsverbänden von Herrn Prof. Kocher behandelt worden und später nicht auffindbar waren, neuerdings die Spitalschwelle betreten, um einer weitern Kur sich zu unterziehen. Wenn vielleicht Kraus jun. meint, die Schuld dieses Stationärbleiben des Leidens auf eine ungenügende spätere Behandlung zurückführen zu können, so stimmen wir ihm vollständig bei, aber wenn er diese Misserfolge stets einer *Vernachlässigung zuschreiben will*, so müssen wir ihm entgegnen, dass dieses Wort ein sehr dehnbarer Begriff ist. In erster Linie können wir den Eltern doch nicht so viele Kenntnisse zumuthen, dass sie Anatomie und Physiologie gemäss, diese kranken Extremitäten behandeln können, sogar wenn man ihnen eine kurze Anleitung dazu gegeben hätte: aber im Fernern haben wir in dem Fall Nr. 52 einen sicheren Beweis, dass unter keinen Umständen alle Fälle von Klumpfüssen sich derselben rationellen Therapie gleich verhalten. Wir müssen somit die Ansicht Prof. Kochers lebhaft unterstützen, dass es um *einen dauernden Erfolg zu erzielen, eine lange ärztliche Kontrole erfordert.* Damit scheint uns *der Ruhm der vielgepriesenen Kürze dieser Behandlung* bedeutend *zu erblassen.*

Kraus jun. fand unter 123 seiner Zeit mit Gypsverbänden behandelten und nun wieder aufgesuchten Fällen, 25 Heilungen, 47 Besserungen aller Schattirungen und 53 Fälle, die in statu quo ante wiedergefunden wurden. Mit anderen Worten 42 % status quo ante, 38 % Bessserungen, 20 % Heilungen. Dass Kraus jun. mit dem Worte « *Heilung* » nicht zu sparsam gewesen ist, beweisen wohl am Besten folgende Umschreibungen: « *Heilung: noch geringe Neigung zur Adduction,* »

ferner noch: « *Heilung: Augenblickliche Therapie. Redressement morgens und abends.* Wenn der obgenannte Autor mit seinen Besserungen auch wie mit den Heilungen so freigebig gewesen ist, so sind die von ihm angegebenen Prozentzahlen der zwei letzteren Klassen jedenfalls zu hoch angeschlagen und die Rubrik status quo ante dafür zu niedrig. Was uns zu dieser Annahme eines Mangels daselbst berechtigt, ist das Urtheil Czerny's, der erklärt, *Dr. Kraus jun. hätte die von ihm operirten Fälle unbedingt unterschätzt.* Nun nehmen wir 50 % status quo ante Fälle an und 50 % Heilungen mit Besserungen, und wir werden wohl aussagen dürfen, *dass dieses Heilverfahren betreff Garantie* nicht sehr zu rühmen ist. Die Form und Stellung der so behandelten Füsse kann, allerdings nur in einer kleinen Zahl von Fällen leichter Varusbildung, eine sehr schöne und natürliche werden. Wenn dagegen die forcirte Aufrichtung so gewaltig sein muss, dass alle möglichen Gewebe bei diesem Akte zerrissen werden, so müssen, schon aus theoretischen Gründen bei der Narbenbildung solche fibröse Stränge entstehen, welche einen rücksichts- und planlosen deformirenden Einfluss auf die Fussstellung ausüben und wodurch man bisweilen *einen ebenso steifen und entstellteren Fuss erlangen* wird als mit *Hülfe irgend welcher bekannten Osteotomien.* Dazu diene am Besten Fall Nr. 53 und 54 zur Illustration. Wir müssen ausserdem noch hinzufügen, dass nach der Aussage unseres vielgeachteten Lehrers alle die von ihm redressirten Fälle zu den leichten Klumpfussdeformitäten gerechnet werden müssen. Dass im Uebrigen solche zum Theil mangelhafte Resultate mit Gypstherapie nicht nur in Bern erzielt werden, beweist folgende Mittheilung, die wir der Güte eines Herrn aus Zürich verdanken und selbst aufgenommen haben. Der Vater, der sonst in seinen Ansichten als gemässigt gilt, theilte uns mit, dass er Prof. Rose für das Erlangte kaum dankbar sein könne, was jedenfalls zu pessimistisch gedacht ist.

H. U. G. *17 Jahre alt. 1889. (Zürich.)*

Anamnese. Patient kam mit einem rechtseitigen Klumpfuss 2. Grades auf die Welt. Von der 12. Lebenswoche des Knaben wurde successiv der Fuss redressirt mit nachfolgenden Gypsverbänden, welche die Mitte des Oberschenkels erreichten. Alle 4 Wochen wurden diese Verbände abgenommen, um neuerdings die Aufrichtung zu vollenden mit einem Gypsverband gleicher Dauer. Im Ganzen wurden 8 Gypsverbände angelegt. Die Aufrichtung schien damals gelungen.

Status praesens. (Zürich, 1889,)

	Dext.	Sinist.
Spinae. ant. sup. mall. ext. . . .	95	95
» » » » int. . . .	94	95
» » » planta ext. . .	101	100
Fusslänge also Fersenhöcker Hall.	23,5	27
Umfang der Waden	26	33,5
Active Dorsalflexion	78°	75°
Passive Dorsalflexion	75°	75°

Die Zehen sind beweglich beiderseits, doch rechts ist eine Dorsalflexion derselben nicht möglich. Pro- und Supination sind beiderseits nur schwer ausführbar. Die Form des Fusses ist nicht besonders schön gerathen, denn es befindet sich in der Gegend der Tarsalknochen ein ziemlich starker Vorsprung, während die Planta noch ziemlich ausgehöhlt erscheint. Der rechte Oberschenkel ist etwas atrophisch. Beim I. Metatarso-phalangalgelenk befindet sich ein starker Vorsprung und die Zehen, im besondern die erste, sind ziemlich adducirt. Patient tritt dessen ungeachtet auf die gewöhnlichen statischen Punkte des Fusses, doch das Körpergewicht liegt hauptsächlich auf der äusseren Fusskante. Er wird bei geringen Märschen leicht müde, was Patient auf die Kraftlosigkeit, aber auch auf die nicht ganz zweckmässige Stellung seines Fusses zurückführt. Zeichen von Rachitis sind nicht vorhanden. Daraus wie aus mehreren der früher angeführten Fälle dürfen wir schliessen, dass eine Verkürzung

des Fusses ohne Operation auch durch orthopaedische Behandlung nicht verhindert werden kann, *ein Umstand, der die Argumentation gegen die Osteotomien nicht wenig* schwächt. Von einer *richtigen Fussabwicklung* konnte *hier sowohl als im Fall 55, also Nr. 53 à 54, nicht die Rede sein*, denn der Fusskörper hatte seine Elasticität vollständig eingebüsst. Dass diese Heilungsmethode mit verschiedenen Nachtheilen verbunden war, beweist der Umstand, dass man sich bemühte, eine andere bessere zu insceniren. Wolff war es, der darauf aufmerksam machte, wie schädlich eine lange Immobilisirung der Glieder in Gypsverbänden für die Muskulatur wäre. Er war der Meinung, dass durch den Gebrauch der kranken Glieder im Verband sich Muskeln und Knochen den neuen Funktionen viel besser anfassen müssten. Darum wandte er statt Gyps allein Wasserglasverbände an, die, an dem aufgerichteten Gliede angelegt, durch Keilausschnitte es möglich machten, dass der Fuss successive intensiver redressirt wurde. Wolff geht von folgenden Prämissen aus. Er sucht nämlich nach einem Mittelglied, welches «zwischen den jedesmal grundverschiedenen Ursachen und dennoch jedesmal gleichen oder *annähernd gleichen* anatomischen Klumpfusseffekten existire». Er glaubt dieses Mittelglied in der Einwärtskehrung der Extremität gefunden zu haben und betrachtet nun dieselben als die unmittelbare Ursache der Deformität.

Wolff geht weiter und sagt: «Wir müssen die Klumpfussform der Knochen und Gelenke des Fusses als die physiologisch einzig mögliche Form auffassen, mit welcher *der Fuss bei einwärts gekehrter Extremität* zu funktioniren vermag, und der Klumpfuss, sowohl der congenitale als auch der paralytische, ist nicht als eine pathologische, sondern als eine functionelle (wohl physiologische) Bildung zu betrachten, als funktionelle Anpassung an die Einwärtskehrung der Extremität.» Dass eine ganze Anzahl Folgeerscheinungen einer krankhaften Ursache oft als sehr zweckmässige Naturhülfe aufzufassen sind, ist schon längst bekannt. Wir

möchten bei dieser Gelegenheit an die Dilatation und Hypertrophie des Herzenventrikels bei Klappenfehlern erinnern, welche sonder Zweifel zweckentsprechend gut eingerichtet sind, ohne deshalb je zu den physiologischen Bildungen gerechnet zu werden. Mit ebensowenig Recht lässt sich die zweckmässige Klumpfussbildung mit allen ihren Theilerscheinungen, welche vom Normalen abweichen müssen, eine physiologische nennen. Die Physiologie ist die *Wissenschaft von den regelmässigen Vorgängen in den lebenden Wesen!* (L. Hermann) und nur die Norm gehört zur Regel. Wolff scheint nach dem Obengesagten Fuss und Extremität mit Recht einander gegenüberstellen zu wollen, so dass er in der Einwärtskehrung der Extremität dem Mittelglied der Pes Varusbildung. wohl die Torquirung des ganzen Beines im Auge hat. Und nun wissen wir, dass der Oberschenkel nach Aussen und der Unterschenkel nach Innen auf seiner eigenen Axe torquirt ist, während der Fuss in Flexion, Supination und Adduction steht (Kraus jun.). Daher stellt sich der obengenannte Autor die Aufgaben, therapeutisch vorzugehen. Er unterscheidet: 1. « Die einwärts gekehrte Extremität muss so schnell als irgend möglich in eine auswärts gekehrte Extremität verwandelt werden ». Diese erste Manipulation hat den Zweck das Mittelglied der Affection aufzuheben, kann somit bleibenden Erfolg nur dann in Aussicht stellen, wenn die Ursache gänzlich aufgehört hat zu wirken, denn diese Therapie ist keine eigentliche Causale; und 2. « Man muss für eine möglichst vollkommene und namentlich auch für eine auf viele Monate völlig ungestörte Funktion der Extremität sorgen ». Wir werden später bei Besprechung der Maschinenbehandlung sehen, wie mangelhaft gewöhnlich dieses Ziel mit den heutigen Mitteln zu erreichen ist. Daraus geht hervor, dass bleibender Erfolg nur in wenigen günstigen Fällen zu erwarten ist. Halten wir uns vorläufig an dem, dass die Extremität nach Aussen torquirt werden muss, und verfolgen die Manipulationen, die unter der Leitung Wolffs selbst vorgenommen werden. Sein erster Assistent bringt den

Fuss in möglichst starke Abduction und zugleich sucht er eine Pronation der vorderen Fusspartie zu bewirken. *Ein derbes Krachen* zerrissener Adhaesionen macht sich während des Redressements bemerklich. Der zweite Assistent hält den Unterschenkel des Patienten *oberhalb des Fussgelenkes fest*, während er mit der andern Hand die Pronation der Ferse zu bewirken sucht. Zwei Studenten halten Ober- und Unterschenkel, ober- und unterhalb der Patella um der Aussenrotation der Extremität entgegen zu wirken. Somit können wir darin nichts anderes erblicken, als eine Aufrichtung oder Auswärtskehrung des Fusses bloss und nicht der ganzen Extremität, da die übrige Extremität doch völlig fixirt war.

Mittels dieser Therapie hat Wolff einige ausgezeichnete Resultate erzielt. Die Dauer dieses Wasserglasverbandes betrug mehrere Monate, während welchen die Patienten frei umhergehen konnten, und nun ergab sich, dass nach Entfernung des Verbandes die Fussform stärker und die Stellung ordentlicher war, dass ausserdem in Wirklichkeit der Fuss länger geworden war (Wolff), bedingt vielleicht durch den Druck des engen Verbandes. Auch der Unterschenkel hatte sich, *soweit es die nur spärliche Wattepolsterung des Verbandes zuliess, gekräftigt!* (Wolff.) Dieser letzte Umstand, der von Wolff selbst zugegeben wird, macht diese Therapie zu einer unvollkommenen, denn während einer ganzen Anzahl von Monaten überlässt man die Unterschenkelmuskulatur einer relativ grossen Ruhe und ausserdem entbehren sie des Raumes, um sich zu contrahiren und sich zu entwickeln. Diesen contractilen Geweben mangelt auch an Reizen, welche die Muskeln zur Contraction anregen, wir meinen die Massage und Electricität, und dieses noch zu einer Zeit, wo das Alter des Individiums eine äusserst günstige Mitwirkung haben könnte. Eine dritte Methode, die älteste wohl von diesen, ist die Maschinenbehandlung, von Venel (1768—1781) und Scarpa (1806) eingeführt. Wir haben Gelegenheit gehabt, das «Hospice orthopédique de la Suisse Romande» unter Lei-

tung des Hrn. Martin zu besuchen und eine Anzahl von in Kur befindlichen Patienten zu sehen. Dieser Autor macht nämlich Gebrauch von der Venel'schen Maschine, die höchst einfach konstruirt und alle Bewegungen des Fusses ermöglicht und ausserdem einen konstanten Zug in pronatorisch-dorsalflectorisch und zugleich abductorischer Richtung ausübt. Die gesehenen Resultate waren jedenfalls als schöne zu nennen, aber die Heilungsdauer betrug im Durchschnitt 8 Monate. Der Director dieser Anstalt machte uns auf den wichtigen Punkt aufmerksam, dass, um dauernde, schöne und gute Resultate zu erzielen, es in den meisten Fällen nothwendig wäre, die Kleinen nach dem Entlassungsdatum jährlich noch ein oder mehrere Monate dieselbe Kur durchmachen zu lassen; ein Umstand, der die therapeutischen Bedingungen wohl noch mehr erschwert. Diese Kinder werden ausserdem mit Massage, Electricität und gymnastischen Uebungen behandelt und Martin versichert, dass er den gefürchteten Druckbrand nur in äusserst seltenen Fällen hätte in Kauf nehmen müssen, jedenfalls nicht häufiger, als bei der gewöhnlichen Gypsverband-Therapie. Seine Paradefälle bestehen aus einigen geheilten Klumpfüssen, welche mit dem 20. Jahre als diensttauglich in die Schweizerarmee aufgenommen wurden. Martin theilt (1887) den Inhalt eines Briefes mit, den er vom Vater eines seiner früheren Patienten erhielt. Unter Anderm: Cet enfant vous l'avez rétabli, autant qu'il était possible de le faire. Néaumoins la faiblesse qui lui était restée au pied, *l'empêchant de faire une marche soutenue* me faisait espérer qu'il serait exempt du service militaire, mais j'ai été déçu dans mes espérances. Le chirurgien chargé de la révision a prétendu que le *pied n'avait souffert que d'une entorse*, sans daigner écouter aucune réclamation.

Die Tragweite dieser Thatsache dürfen wir dennoch nicht überschätzen, denn abgesehen davon, dass es möglicherweise leichte Fälle gewesen sind, müssen wir anderseits unsere Militärärzte nicht aus den Augen lassen. Es sind manchmal

keine sehr erfahrene Chirurgen, welche eine Anzahl Simulanten vor sich zu haben glauben. Ein mitgebrachtes Zeugniss eines Hausarztes genügt, um diesen Argwohn aufs Maximum zu steigern, und wie mit der Schneide der Heldenwaffe werden oft die Fragen daselbst erledigt. Wir glauben, dass Martin Recht hat, wenn er sagt, dass operirte Fälle schwerlich je zu Militärdienst aufgenommen würden, aber unseres Erachtens geschieht eine solche Zurückweisung in vielen Fällen weniger wegen Mangel an Brauchbarkeit des Gliedes als vielmehr wegen der deutlich sichtbaren Narbe, welche allerdings viel vermuthen lässt. Mit anderen Worten ist es uns viel wichtiger zu erfahren, dass diese Soldaten ihre Pflicht mit Ausdauer und ohne Beschwerden haben erfüllen können (was nach dem Inhalt des obigen Briefes nicht der Fall sein konnte), als dass innerhalb 3 Minuten Untersuchung und Bedenkzeit ihre Aufnahme beschlossen wurde. Fragen wir nun nach der Zahl der Heilungen, so erfahren wir, dass auch hier diese eine beschränkte ist. Wir selbst haben auf Reisen Jünglinge gesehen (Knabe H. in C.), die in früheren Zeiten in diesem Institut oder in ähnlichen Anstalten behandelt worden waren und wir gestehen, dass die wahrgenommenen Resultate nicht sehr befriedigend waren. Wenn wir also gern anerkennen, dass eine kleine Zahl von Fällen sehr schön nach der Kur ausfiel, so müssen wir für die renitenten Fälle die jährlich wiederholte Therapie als eine sehr beschwerdenvolle und wenig zweckentsprechende charakterisiren, denn ebensogut wäre da der Hoffnung einflössende Theolog am Platze, der dasselbe Ziel erreichen würde, ohne Kinder und Eltern so gewaltig zu plagen. Die letzte noch zu besprechende Behandlungsmethode ist die operative. Wenn wir von der Tenotomie absehen, so wurde eine ganze Reihe von Operationen vorgeschlagen, von denen nur 3 principiell sich erhalten haben. Wir meinen die Talus extirpation, die Taluskopfresection und die Keilexcision im Chopart'schen Gelenke mit gelegentlicher Keilexcision im os calcaneum nach Rydygier verbunden. Die zwei ersteren

bezwecken die Entfernung der meistverkrümmten Knochentheile des Klumpfusses, wogegen die dritte geometrisch vorgeht und den Fuss auf die Planta stellt. Wir können bei dieser Gelegenheit nicht umhin, die Mortalität der blutigen Operationen 2,8 %, welche Kraus jun. bei Besprechung seiner operirten Fälle auf Grund eines an Chloroformintoxication verstorbenen Patienten annimmt, als einen statistischen Mangel hinzustellen. Bekanntlich hat eine Chloroformvergiftung nur Geringes gemeinsam mit der Operation als Eingriff, denn es kann Jemand ohne irgend welche Operation an einer durch Chloroformdämpfe bedingten Herzparalyse zu Grunde gehen und ferner trüben die Chloroformintoxicationen die Prognose sämmtlicher Operationen mit beinahe derselben Genauigkeit. Die 98 Anamnesen und Krankengeschichten, worüber wir verfügten, *ergaben nicht einen Todesfall*, Chloroformintoxicationen inbegriffen. Professor Kocher theilt mir mit, dass ein Fall, für welchen leider keine Krankengeschichte besteht, während der Nachbehandlung einer Keilexcision wegen Pes varus an acuter gastro-Enteritis zu Grunde gieng. Guyer hatte keinen Todesfall zu verzeichnen. Aseptisch ausgeführt bringen alle diese Resektionen weder für den Fuss noch für das Leben irgend welche Gefahr, und wenn A. Lorenz (1884) auf 160 Klumpfussoperationen 2 Todesfälle und in 10 % schwere Störungen im Wundverlauf findet, so erklärt sich das aus der Sammelstatistik, in welcher eben auch Fälle ungeübter Operateurs Platz finden (Hüter). Im Uebrigen wo die Chloroformmortalität sich merklich fühlen lässt, kann leicht die weniger angenehme aber sichere Aethernarcose eingeführt werden, worauf man sich nach neueren Zusammenstellungen (Fueter und Dumont) mit gutem Vertrauen verlassen kann. Obwohl alle drei Methoden schöne Resultate geben (wir verweisen auf die Photographien der am schweizerischen Aerztetag 1889 Bern von Prof. Kocher vorgezeigten, meist vom Verfasser aufgenommenen Gypsgüsse), so können wir sämmtlichen Autoren beistimmen, dass die orthopaedische Be-

handlung noch schönere Formen und Funktion zu Stande bringt.

Als die besten dieser Methoden, die sich *der causalen Therapie am meisten nähert*, müssen wir die Maschinenbehandlung im zarten Alter bezeichnen. Da schwache äussere Einflüsse, wie wir oben gesehen haben, auf gesunde Muskeln keinerlei schädliche Wirkung ausüben, so handelt es sich darum, diesen normalen Zustand, das Gleichgewicht der Muskeln, wiederherzustellen, doch leider sind alle heute bekannten Manipulationen nur schwache Hülfsmittel, denn sie reichen nicht für alle Fälle aus. Gleichzeitig würden die Knochenformen sich den neuen Funktionen mit grosser Wahrscheinlichkeit anpassen. Bei negativem Ergebniss der versuchten Causaltherapie bleibt aber die Möglichkeit, die Ursache, wenn nicht aufzuheben, so doch wenigstens unwirksam zu machen und dieses geschieht durch die Immobilisirung in Mittelstellung des Chopart'schen Gelenkes, welches die Supination und Pronation ermöglicht. Zwar geben wir der Keilexcision im Chopart und der Taluskopfresection den Vorzug, weil diese das wichtige Talo-cruralgelenk funktionell kaum schädigen. Wir anerkennen, dass unter Umständen z. B. bei stark verbogenem Taluskörper oder bei zu gross ausfallendem Keil, die Excision des Talus indicirt ist. Für weitere Indicationen siehe Guyer's Arbeit aus dem Kinderspital (Zürich 1889). Ein in gewissen Fällen wichtiger Vorzug hat die operative Methode vor den anderen, sie bewirkt nämlich ein rasches, stets sich in Besserungen bis Heilungen bewegendes Resultat (Prof. Kocher entlässt seine Patienten nach einem Monat Spitalaufenthalt bei gutem Wundverlauf) und sie stellt ein stärkeres Hinderniss Recidiven entgegen, durch die Bildung starker fibioser Stränge, welche die Fussabschnitte immobilisiren. Die Ansichten über die Tenotomien scheinen auch noch nicht volle Klarheit geschaffen zu haben. Schon Hippocrates soll sich gegen dieselben ausgesprochen haben, denn er sagt: « Schneiden und Brennen sind zur Behandlung ganz über-

flüssig» (A. Stauffer). — Rust sagt ferner, dass Kuren, welche auf Narbenverlängerungen gegründet seinen, niemals von Bestand sein würden (1831) da bei der sich einstellenden Contractur der Narbe der Erfolg wieder verloren gehen müsste. Wir halten es auch mit den meisten Autoren, dass der Thatbestand gerade das Gegentheil beweist. Martin begründet seine für die Mehrzahl der Fälle geltende Weigerung dadurch, dass die sectiones tendinum die Wirkung der Muskeln schwächen oder gänzlich vernichten. Einer sehr grundverschiedenen Meinung ist A. Stauffer, der die Behauptung aufstellt, dass durch diesen therapeutischen Eingriff die Vitalität eines Muskels oft so umgestimmt wird, dass dieser aus der Starre tritt, die Atrophie verschwindet und bald eine vollkommene gesunde Ernährung und Kraft sich entwickelt. Ferner sagt er noch: «Obschon die subcutane Trennung von keinen nachtheiligen Folgen oder Störungen begleitet ist und überall zu Ehren gelangt ist, so soll desswegen nicht jeder Klumpfuss mittelst der Zwischenhülfe des Messers behandelt werden, die leichteren Grade lassen sich füglich durch Vorrichtungen heben.» Wir dagegen halten es mit Martin zusammen, dass es besser ist, die Achillessehne so lange intact zu lassen bis ein negativer Erfog diese Operation nun indicirt, als frühzeitig die Tenotomie bei einem Falle vorzunehmen, der ohne diess hätte geheilt werden können. Doch bei forcirter Aufrichtung gilt folgendes: «Wer es gesehen hat, wir haben uns wie Wolff davon überzeugt, *welche vollständige Resultate durch recht gewaltsame einmalige Correction* zu erreichen sind, der wird ungern die grosse Erleichterung entbehren, welche die Tenotomie der Achillessehne für die vollständige Beseitigung der Varusstellung allerdings gewährt» (Kocher). Bezüglich der Amputation müssen wir dieselbe als Varustherapie gänzlich verwerfen, schon aus den früher angeführten, mehr theoretischen Gründen, aber noch viel mehr, weil es sich herausstellte, dass Fälle, denen diese Operation vom Arzte in gutem Glauben vorgeschlagen, doch zum Glücke vom

Patienten abgelehnt wurde, von Krauss jun. und Martin nach einer orthopädischen Kur in einem sehr guten Zustande entlassen werden konnten. Eine Frage, die wohl verdient beantwortet zu werden, lautet folgendermassen: «Ist es unter allen Umständen nothwendig, die vorhandene Equinusstellung vollständig zu corrigiren, oder könnte man vielleicht nicht die Fortsetzung dieser Aufrichtung, dem Gebrauch der Körperschwere überlassen? Am diessjährigen Schweizer-Aerztetag sprach sich Prof. Kocher energisch gegen letztern Standpunkt aus und stellte bei dieser Gelegenheit den Satz auf: «Die Stellung des Fusses muss soweit corrigirt werden, dass der Patient ihn activ über den rechten Winkel dorsal flectirt halten kann.» Dieser gewichtige Autor hatte nämlich meist die Beobachtung gemacht, dass zurückgelassene leichte Pedes equini statt sich durch den Gebrauch zu bessern, eher sich verschlimmerten. Fig. 10 stellt z. B. einen solchen in leichter Equino-varusstellung gelassenen, in der hiesigen chirurgischen Klinik mangelhaft operirten Fuss dar, der unlängst nicht vom Chef, sondern von Dr. Lardy behandelt wurde. Prof. Kocher glaubt den Grund dieser Verschlimmerung in einer zweckmässigen Arbeitserleichterung durch die Verkürzung des statischen Fusshebelarmes zu suchen (Fig. 49). Es geht ohne Weiteres aus der Figur klar hervor, dass bei Zunahme α resp. Abnahme β, γ in demselben Verhältniss zunehmen muss, weil $\beta + \gamma$ im rechtwinkligen Dreieck gleich einem rechten sein müssen. Nun entspricht aber dem Hebelarm, die β gegenüberliegende Kathete, so dass daraus unbedingt folgt, dass je stärker der Equinus, um so kleiner der statische Hebelarm sein muss. Doch gilt diese Ansicht für einseitige

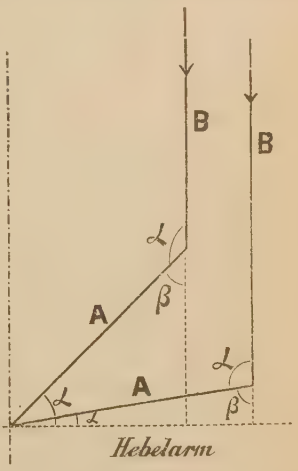

Fig. 49.*)

*) *Erratum d. Xylographen.* Der Spitzwinkel α in Fig. 49 heisst nämlich γ.

Spitzfüsse kaum. Es ist nämlich aus der alltäglichen Erfahrung bekannt, dass der Mensch beim Gehen nicht gern hinkende Bewegungen ausführt, dass er im Gegentheil, wenn ein Bein kürzer ist als das andere, dasselbe durch Equinusstellung des Fusses in die Länge zu vergrössern sucht. Es beruht dieses wohl auf einer sehr einfachen Einrichtung unseres Organismus, ein fortwährendes starkes Steigen und Fallen unseres Schwerpunktes auf ebener Strasse zu vermeiden, also eine Kraftersparniss.

Ob bei beidseitigen Spitzfüssen leichten Grades der Patient absichtlich die Stellung noch mehr ins Extreme zu bringen sucht, so antworten wir mit Ja. — Fig. 20 stellt einen Knaben dar, dessen Anamnese und Status später folgen sollen und welcher eine leichte Equinusstellung beiderseits besitzt. Dieser Junge zieht es aber vor, permanent beim Spiel sowohl als beim Gehen die Stellung Fig. 21 einzunehmen. Dass nur eine Ursache diese Haltung im starken Equinus bewirken kann, erscheint nicht als wahrscheinlich, doch anerkennen wir gerne, dass die Ansicht Prof. Kocher's hier am richtigen Platz ist. Wir müssen aber auch eine andere vortheilhafte Eigenthümlichkeit dieser Stellung hervorheben, dass sie nämlich *eine elastische Haltung* ermöglicht. Von einer Elasticität könnte bei Fig. 20 gar nicht die Rede sein, weil in dieser möglichst normalen Stellung des Fusses durch den Zug der contractuirten Achillessehne der Dorsalwinkel des Fusses nach der einen Richtung vollständig fixirt wäre; somit könnte er um nichts verkleinert werden. Dass die Elasticität im Fuss von grossem Belang werden kann, ergiebt sich ohne Weiteres, wenn man bedenkt, dass der Junge nicht mehr auf einer Fussfläche, sondern nun nur auf einer von den Metatarsalköpfchen gebildeten Linie stehen muss. Um auf dieser Linie das Gleichgewicht nicht zu verlieren, ist er somit constant genöthigt auf derselben *zu balanciren.* In der *Balance* scheint uns der *Hauptwerth dieser forcirten Stellung* zu liegen, denn als der Junge in Fig. 20 photographirt werden sollte,

hatte er die grösste Mühe den Stuhl, seine einzige Stütze, in Ruhe zu lassen. Das Bild ist auch *weniger scharf*, bezüglich des Oberkörpers, ausgefallen, ein Beweis, dass sich der Junge während der Aufnahme bewegt hat. Auf Gebot, die Fersen auf den Boden zu bringen, streckte er beim ersten Versuch schon die Hände vorn seitwärts aus, und, indem er nun taumelte, war es klar geworden, dass ihm die richtige Balance nun fehlte. Es wird also unsere Aufgabe sein, in Kurzem diese Momente zu erwägen, um eine gute Erklärung dieser Thatsache zu erhalten. In erster Linie, welche Balance haben unsere Füsse bei Equinusstellung in Gewalt. Sie können die Unterlage nach Vorn oder nach Hinten deplaciren (Fig. 51), je nach dem der Oberkörper nach vorn verschoben oder der Schwerpunkt desselben zurückgefallen ist. Dieses geschieht sehr leicht dadurch, dass das Capitulum vom Metatarsalknochen nach der einen oder der anderen Richtung abgewickelt wird. Ferner aber verfügt die Fussspitze über eine kleine trapezförmige Unterstützungsfläche (Fig. 52), vorausgesetzt nämlich, dass eine leichte adductio pedis vorhanden ist. Eine Einwärtsdrehung der Füsse geringen Grades ist bei unserem Patienten zu constatiren und dadurch kann er noch balanciren, dass mittelst einer Knienäherung der Unterstützungspunkt auf das Capitulum ossis metatarsi primi also ganz vorne verlegt wird, wogegen durch eine Knieentfernung das Capitulum metatarsi quinti allein also weiter hinten auf den Boden zu ruhen kommt. Eine grössere Fixation des Gleichgewichtes nach Vorne kann auch dadurch bewirkt werden, dass bei grösster Knienäherung die Zehen (Fig. 52), worunter besonders in dieser Stellung die grosse Zehe durch ihre Länge und ihre grössere Kraft

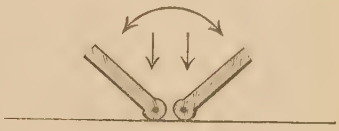

Fig. 51.

Fig. 52.

von Bedeutung wird, durch Contraction ihrer Flexoren ein Umkippen des ganzen Körpers gegen Vorn noch mehr unwahrscheinlich machen. Somit können wir *die extreme Equinusstellung für die Balance nach Vorne als eine günstige betrachten.* Erwägen wir die Balancefähigkeit eines leichten Equinus nach Hinten. Wir nehmen (Fig. 53)*) einen Dorsalwinkel von 100° und zwar A C E. Nun leuchtet es jedem Leser ein, dass in einer solchen Stellung der Körper in der Richtung des nach Q gezeichneten Pfeiles rückwärts fallen müsste. Die Schwerlinie darf nicht mehr mit E C zusammenfallen, sondern muss mit P übereinstimmen. damit der Unterstützungspunkt A von ihr getroffen wird. Die Extremität aber so zu lagern, C F, dass dieser Nothwendigkeit Genüge geleistet würde, ohne den Fuss-Bodenwinkel zu ändern. ist aber gänzlich unmöglich, da der dadurch gebildete Dorsalwinkel circa 76° betragen müsste und es nun feststeht, dass das Minimum nicht unter 100° reichen darf. A D C einzig befriedigt alle diese Bedingungen, aber damit wäre noch keine Balance nach Hinten geschaffen, denn es müsste bei der geringsten Neigung des Körpers in die alte Stellung zurückkehren zu wollen, derselbe unbedingt gänzlich rückwärts fallen. Zugleich wäre eine Lordose nothwendig gemacht, welche der Balance nach der einen Seite nur sehr gelegen käme, die aber zugleich um so viel die Balance nach der anderen Seite berauben würde. Die Mittelstellungen werden aber mit besonderer Vorliebe für solche Zweke vorgezogen und es darf uns nicht wundern, dass der Körper einzig diejenige gerade Haltung wählt, welche eine stärkere Lordose nicht nach sich zu ziehen braucht, und welche gerade *in der extremen Equinusstellung* beruht. Ausserdem bleibt dem Körper ein Fuss-Bodenwinkel von circa 60° Spielraum zur Balance, was jedenfalls nicht zu gross zu nennen ist, wenn man bedenkt, wie klein der Umfang der Capitula der Metatarsalknochen ist und ferner, dass auf dieser Seite keinerlei Fixationsmodus, wie auf der anderen Seite die Zehen, besteht. Dazu noch

*) Vide Schlusstafel.

der Grund Prof. Kocher's angeführt und es scheint diese Haltung des Jungen in statischer Hinsicht genügend gerechtfertigt.

E. St. *9 Jahre alt (1889).*

Anamnese. In dieser Hinsicht nichts zu ermitteln, als dass die Eltern dem Alkohol, speziell unreinen Fabrikaten ergeben sind.

Status praesens. (Mai 1889.) Patient ist für sein Alter ein geistig wenig entwickelter, gegenwärtig gut genährter Knabe. Körperlänge im Stehen gemessen 118 cm.

	Sinsit.	Dext.
Entfern. mall. ext. capitul ossi. metatars.	9,5 cm.	8,5 cm.

Beide Füsse sind in ausgesprochener, fast ganz reiner Spitzfussstellung, so dass der Kleine auf seinem Zehenballen marschirt. Beim Gehen und Stehen sind die Füsse leicht einwärts gedreht. Elektrische Reaction vollständig normal. Dorsalwinkel des Fusses links 160° — 170°, rechts 160° — 165° bei gewöhnlichem Stehen. Grösste passive Dorsalflexion 128° links, 125° rechts. Die Metatarsalknochen kommen beim Gehen ungefähr in die Vertical zu stehen. Die verlängerte Unterschenkelaxe trifft beiderseits den grossen Zehenballen. Die Füsse sind im übrigen gut gebildet. Achillessehne verkürzt, doch nicht activ contrahirt. Pro- und Supination beschränkt. Beim Gehen klagt der Kleine über leichte Schmerzen auf dem Fussrücken. Deutliche Knochenveränderungen sind nicht nachzuweisen. Das Naviculare ist über den Taluskopf nach unten verschoben, dass man ungefähr 1 cm. breit die vorderen Gelenkflächen des Taluskopfes fühlen, ebenso wie einen Theil des gegen den Cuboides gerichteten Calcaneusgelenkes abtasten kann. Der Knabe zeigt ausser gekerbten Schneidezähnen keine deutlichen Zeichen von Rachitis. Die übrigen Verhältnisse am Körper verhalten sich normal (Fig. 20 und 21).

Bemerken möchte ich noch, dass bei diesen statischen Auseinandersetzungen über die freiwillig eingenommene Spitzfussstellung des Knaben, absichtlich die Bein- und Fussdimensionen als mathematische Grössen angenommen und nur dem Rumpf mit Einschluss der Oberextremitäten eine Rolle bei der Schwere beigemessen wurde. Dadurch ändert sich das Prinzip keineswegs und für die Klarheit ist aber Bedeutendes gewonnen.

Nachbehandlung der Klumpfüsse.

Unser hochverehrter Lehrer hat dem Scarpa'schen Schuh grosses Vertrauen geschenkt. Dieser ist einfach construirt, leicht, und vereinigt in sich noch andere Vortheile. Er hält den Fuss in plantigrader Stellung. Um gegen eine Plantarflexion permanent zu kämpfen, und die schwachen musculi Extensores pedis in ihrer Wirkung zu unterstützen, glaubt er mit Recht, einen modificirten Barwell elastischen Dorsalzug anbringen zu müssen (Fig. 16). Da sich aber ferner ergab, dass der best angepasste Schuh doch nie genügend den Fuss fixire, dass eine Drehung desselben nicht mehr möglich wäre, so hat Prof. Kocher einen queren Riemen oberhalb des Malleolus externus gegen die innere Schiene (Fig. 17) von Dr. Schenk an diesem Schuh anbringen lassen, welcher nun ein Seitwärtsfallen des Fusses, somit Supination und Adduction desselben gänzlich verhindert.

Nachtrag.

Einen weiteren Beweis, dass in Sachen der myologischen Genese des Pes varus Prof. v. Meyer ausser dem Tibialis posticus den übrigen Muskeln zu wenig Beachtung schenkte, hat uns ein Fall der hiesigen Gebäranstalt erbracht (September 1889).

Es handelt sich um eine Frühgeburt im Anfang des 10. Monats. — 10 frühere Geburten verliefen normal. — 7 Kinder sind noch am Leben und sind gesund. — 2 andere sind im zartesten Alter gestorben. — Während dieser Schwangerschaft hat die Mutter eigentlich nie recht Kindesbewegungen wahrnehmen können. — Die Fruchtblase stellte sich sehr schön und das Fruchtwasser war reichlich. Die Geburt war eine sehr träge. Nachdem einige Gesichtsathembewegungen vollführt waren, konnte der exitus letalis constatirt werden. — Die Füsse stellten sehr ausgeprägte Pedes vari, während die Beine stark übereinander gekreuzt waren. — Eine faustgrosse Nabelhernie und eine Spina bifida waren ferner an dem Neonatus zu constatiren, woran man unschwer auf Talipes vari nervöser Natur schliessen darf (Fig 45).

Doch auf Versuch die Normalform des Fusses wieder herzustellen fühlt man *besonders bei der Pronation die Achillessehne, bei der Plantarflexion des Fusses der Tibialis anticus* stark gespannt. Ob primär oder secundär, lässt sich hier nicht näher deuten, doch jedenfalls geht mit Sicherheit hervor, dass im Anschlusse an unser früheres Experiment, die beiden letztgenannten Muskeln im Stande sind im Anfangsstadium sowohl, als in einer vorgerückteren Periode im Sinne eines Talipes varus zu wirken.

Am Schluss dieser Schrift angelangt, möchten wir dem Herrn Prof. Kocher für seine Anregung und Rathgebung zu dieser nach vielen Richtungen hin höchst interessanten Arbeit unseren wärmsten Dank aussprechen.

Fig. 1. Nr. 10 — Fall 15 — Taluskopfresection.
Vor und nach der Operation. — (1889 letzter Gypsguss.)

Fig. 2. Nr. 8. — Fall 81 — Talustotalexcision.
Vor und nach der Operation. — (Letzterer. März 1889.)

Fig. 3. Nr. 7 — Fall 28 — Talustotalexcision.
Vor und nach der Operation. — (Rechter Gypsguss März 1889.)

Fig. 4. Nr. 2 — Fall 4 Talustotalexcision.
Nach der Operation aufgenommener Gypsguss. — (II. 1889.)

Fig. 5. Nr. 16 — Fall 14 — Resectio cuneïf. im Chopart.
Vor und nach der Operation.

Fig. 6. Nr. 9 — Fall 29 — Talustotalexcision.
Nach d. Operation aufgen. Gypsguss. — (März. 1889.)

Fig. 7. Nr. 49 — Fall 47 — Resectio cuneïf. totalis im Chopart.
Nach d. Operation aufgen. Gypsguss. — (März 1889.)

Fig. 8. Nr. 34 und 35 — Fall 33 — Resectio cuneïf. totalis im Chopart duplex.
Nach d. Operation aufgen. Gypsgüsse. — (März. 1889.)

Fig. 9. Nr. 51 — Fall 51 — Resectio cuneïf. totalis im Chopart.
Nach d. Operation aufgen. Gypsgüsse. — (März 1889.)

Fig. 10. Nr. 29 — Fall 81 — Resectio cuneïf. totalis im Chopart.
Vor und nach der Operation. — (Letzter Gypsguss März 1889.)

Fig. 11. Nr. 21 — Fall 24 — Resectio cuneïf. post. im Chopart.
Nach der Operation aufgenommener Gypsguss (März 1889).

Fig. 12. Nr. 33 — Fall 32 — Resect. cuneïf. im Chopart.
Vor und nach der Operation. (Letzterer Gypsguss III. 89.)

Fig. 13. Nr. 11 — Fall 29 — Taluskopfresection.
Vor und nach der Operation. (Letzterer Gypsguss III. 89.)

Fig. 14. Nr. 73 — Fall 84 — Forcirte Aufrichtung und Gypsverband.

Fig. 1.

Fig. 2.

Fig. 3.

Fig. 45.

Fig. 46.

Fig. 47.

Fig. 48.



Fig. 16.



Fig. 17.

Lith. R. Armbruster, Bern.

Fig. 4.

Fig. 5.

Fig. 6.

Fig. 7.

Fig. 8

Fig. 9.

Fig. 10.

Fig. 11.

Fig. 12.

Fig. 13.

Fig. 14.

Fig. 15.

Nach Photogr. gez.

Fig 53.

Lith. R. Armbruster, Bern.

Nach Photogr. gez.

Vor und nach der Operation dieselbe Fussform (III. 89).

Fig. 15. Nr. 36 und 37 — Fall 34 — Resectio cuneïf. totalis im Chopart duplex.

Nach der Operation aufgenommene Gypsgüsse (III. 89).

Fig. 16. Scarpa-Schuh. Dorsalzug.

Fig. 17. « Seitenriemen oberhalb des Malleolus ext.

Fig. 20. Schwacher Equinus, welche Stellung der Junge nicht freiwillig einnimmt.

Fig. 21. Starker Equinus, die gewöhnliche Stillstand- und Gangstellung.

Fig. 45. Pes varus (natürlich).

Fig. 46. Zug an die Sehne des musculus Tibialis anterior

Fig. 47. » » » » » » » posterior

Fig. 48. » » » Sehnen des musculus Tibialis anterior und gastro cnemii.

Anmerkung Leider haben Fig. 3, 7, 9 bei der Gypsgussaufnahme sich bewegt und es entstanden in Folge dessen etwas dickere Unterschenkel als naturgemäss.